Aus dem Anatomischen Institut
der Westfälischen Wilhelms-Universität zu Münster
O. Professor und Abteilungsvorsteher Dr. E. Kurz, früher
Leiter der anatomischen Anstalt der Deutschen Medizinschule in Shanghai

Untersuchungen zur Anatomie des Herzens der straußartigen Vögel

II. Das Herz von Casuarius

Mit 20 Abbildungen

Inaugural-Dissertation
zur Erlangung des Doktorgrades
der Medizinischen Fakultät der
Westfälischen Wilhelms-Universität
zu Münster

vorgelegt von

Rudolf Bracht
app. Arzt
aus Münster i. W.

1940

Heinrich Buschmann, Münster i. Westf., Drubbel 17-18

Tag der mündlichen Prüfung: 6. Dezember 1939

Dekan: Prof. Dr. Heiderich
Berichterstatter: Prof. Dr. Kurz

R. UNIV. BIBLIOTHEEK LEIDEN

Gedruckt mit Genehmigung der Medizinischen Fakultät der Universität Münster

Das Herz von Casuarius

von Rudolf Bracht

app. Arzt

aus Münster i. W.

Mit 20 Abbildungen

1940

Vorliegende Untersuchung hat sich zur Aufgabe gestellt, das Herz des Casuars genauer zu beschreiben, um damit eine Grundlage für einen Vergleich mit dem Herzen der übrigen Ratiten zu gewinnen. Schrödter hat unter der Anleitung von Herrn Professor Dr. Kurz durch seine Schilderung des Herzens bei Rhea americana die Reihe der im hiesigen anatomischen Institut geplanten Untersuchungen zur Anatomie des Herzens der straußartigen Vögel eröffnet. Die lediglich künstlich zusammengefaßte, polyphyletisch entstandene Vogelgruppe der Ratiten zeigt innerhalb ihrer heute lebenden Vertreter hinsichtlich des Baues des Herzens, wie schon jetzt gesagt werden kann, gewisse Unterschiede, wiewohl das Herz der Vögel im allgemeinen sehr einheitlich gebaut ist und anderen Wirbeltieren gegenüber sehr charakteristische Merkmale aufweist. So besaß ein in situ mit Formalin fixiertes Herz vom Struthio camelus auf seiner Ventralfläche eine scharfe, craniocaudalwärts verlaufende Kante, die in ähnlicher Weise an einem Herzen von Varanus albigularis Daud. gefunden wurde. Bevor ich jedoch zur speciellen Beschreibung des Herzens des Casuars übergehe, möchte ich im Anschluß an Fürbringer, Stolpe und Strese-mann einige Bemerkungen zur Anatomie der Ratiten und speciell der Casuare vorausschicken.

Seit dem Vorgang von Blasius Merrem (1816) hat man die Vogelgattungen Struthio, Casuarius, Dromaeus und Rhea und später noch Apteryx, Dinornis sowie Aepyornis auf Grund einer Anzahl gemeinsamer, auffälliger Merkmale zur Unterklasse der Ratiten, Flachbrustvögel oder Kurzflügler vereinigt und ihnen alle übrigen recenten Vögel als Carinaten, Kielbrustvögel oder Flugvögel gegenübergestellt. Zwar haben die Ratiten in mancher Hinsicht altertümlichere Merkmale als die meisten Carinaten bewahrt, so daß man früher der Ansicht war, daß sie sich als gemeinsame Gruppe vom Vogelstamm zu einer Zeit abgezweigt hätten, bevor die Vögel Flugtiere waren, mithin in keinem einzigen phyletischen Durchgangsstadium ihre vordere Extremität zum Fliegen benutzten. Indessen haben Fürbringer (1888) und Parker (1891) überzeugend dargetan, daß die Ratiten von flugfähigen Formen, die man als Protocarinaten bezeichnet hat, abgeleitet werden müssen. Dies wird vor allem auch durch das Skelet der vorderen Extremität bewiesen, das mit seiner Reduktion der Handwurzelknochen und der Synostosierung der Metacarpalknochen ein typisches Flügelskelet ist, ferner durch die Anwesenheit von Schwungfedern, großer oberer Deckfedern und andere specielle Verhältnisse. Die bedeutende Steigerung der Körpergröße bei den recenten und ausgestorbenen Ratiten ist wohl die Ursache für den Verlust des Flugvermögens gewesen, der zweifellos zahlreiche Abänderungen am Vogelkörper zur Folge hatte. Dahin gehören: Die Verkümmerung der Brustmuskulatur und die Zurückbildung der dieser zum Ansatz dienenden Crista sterni, die synostotische Verbindung von Scapula und Coracoid zur „Coracoscapula", die starke Vergrößerung des bei den Carinaten 45—106, bei den Ratiten 122—150 Grad messenden Coracoscapulawinkels, der Schwund des Acrocoracoids der Scapula, die mit Ausnahme bei Dromaeus erfolgte Zurückbildung der Furcula bis zu ihrem völligen Schwund, die Verringerung des Größenunterschiedes zwischen Radius und Ulna, die Vereinfachung des Handskeletes und der Flügelmuskulatur, die Umbildung der Schwung- und

Steuerfedern zu Schmuckfedern oder völlige Rückbildung derselben, die außer bei Struthio sich findende fortschreitende Auflösung des Pygostyls in seine Wirbelelemente, die kräftige Entwicklung der Beine, die Zurückbildung der Pneumatisation der Röhrenknochen mit Ausnahme am Femur, der Schwund der beim Embryo noch nachweisbaren Differenzierung der Pterylose in Federfluren und Federraine, der Schwund des bei den Flugvögeln durch Zellfortsätze bewirkten Zusammenhalts der Federfahne und das Herabsinken des Federbaues auf den Typus der „Halbdune", woraus sich als weitere Folge keine Differenzierung des Federkleides in Konturfedern, Pelzdunen, Fadenfedern und keine Strukturdifferenzierung zwischen Basalteil und Spitzenteil der einzelnen Federn ergab. Da das zerschlissene Gefieder ein Einfetten entbehrlich machte, so ist mit Ausnahme bei Apteryx die Bürzeldrüse bei den Ratiten verschwunden.

Die die dritte Unterordnung der Ratiten bildenden und nur eine Familie umfassenden Casuare sind von allen Unterordnungen der Ratiten am artenreichsten; von den vierzehn Arten entfallen drei auf die Emus und elf auf die echten Casuare.

Bezüglich des Gefieders der Casuare ist zu bemerken, daß infolge der Zurückbildung der Flügel von Schwungfedern nur sechs vollrunde, starke, fahnenlose Schäfte übrig geblieben sind, die den Hornstacheln von Hystrix ähneln. Einer derselben sitzt am zweiten Finger, zwei befinden sich am Os metacarpale und drei an der Ulna. Steuerfedern fehlen. An den zerschlissenen Federn des übrigen Gefieders sind Schaft und Afterschaft gleich lang; die Bürzeldrüse ist verschwunden.

Die Casuare haben einen dem der Hühner ähnlichen, seitlich zusammengedrückten, schwachgekrümmten Schnabel. Die länglich runden Nasenlöcher befinden sich im breiten, häutig überspannten Gruben in der Mitte des Oberschnabels. Das hintere Ende des Schnabelfirstes und der Scheitel sind beim erwachsenen Tier zu einem Helm umgebildet, der aus locker schwammigem, mit Horn überkleidetem Knochen, den Nasen- und Stirnbeinen sowie besonders dem Mesethmoid besteht. Die Gaumenbildung verhält sich ähnlich wie bei Rhea.

An dem bei Casuarius noch mehr als bei Dromaeus zurückgebildeten Flügelskelet sind Vorderarm und Hand so lang wie der Humerus. Radialer und ulnarer Carpalknochen sind mit dem Metacarpus verschmolzen. Ein Daumen fehlt ebenso wie eine Furcula. Die Coracoide sind bei Casuarius kürzer als bei Dromaeus und ihre Basalenden berühren sich in der Medianlinie nicht. Am Becken fehlt die Symphysis ossium pubis; die Ossa ischia sind medial gebogen und caudal mit dem Ilium verwachsen. Im Hüftgelenk findet sich bei Casuarius und Rhea ein faserknorpliges, meniscusartiges Band, das zwischen Trochanter und Antitrochanter liegt und auf letzterem festgewachsen ist. Dieser Zwischenknorpel hängt möglicherweise mit dem verhältnismäßig hohem Gewicht dieser Vögel zusammen und dient wohl hauptsächlich der Federung im Gelenk. Er ist also geeignet, erschütterungs- und stoßdämpfend zu wirken, und gewährleistet eine lange Dauerhaftigkeit des Gelenkes. Das Femur ist lufthaltig und viel kürzer als der Tarsometatarsus. Im Kniegelenk entspricht die Stärke des Bandapparates nicht der Schwere der Knochen, da die Bänder verhältnismäßig schwach sind. Lediglich die Zwischenknorpelscheiben sind gut entwickelt. Der Zusammenhalt der Knochen des Ober- und Unterschenkels wird wohl hauptsächlich durch die mächtige Oberschenkelmuskulatur gewährleistet, die das Gelenk wie eine Kappe umschließt (Stolpe). Die hohen, kräftigen Beine, die mit ansehnlichen, sechseckigen Schildern bedeckt sind, besitzen drei Zehen, von denen die mittlere die längste ist. Die innere trägt einen sehr starken, fast geraden Nagel, der beinahe doppelt so lang wie die mäßig großen, gekrümmten, stumpfen der beiden anderen Zehen ist. Das Intertarsalgelenk, über welches die Muskeln nur mit ihren Sehnen hinweg ziehen, besitzt einen gut entwickelten Bandapparat. Ein mächtiger Knorpelüberzug der Gelenkfläche und ein Meniscus sorgen für die nötige Federung im Gelenk.

Während die von Fürbringer und anderen genau beschriebenen Muskeln der vorderen Extremität der Casuare bedeutende Reduktionen aufweisen, sind diejenigen der hinteren stark entwickelt. Stolpe hat in seinen physiologisch-anatomischen Untersuchungen über die hintere Extremität der Vögel ge-

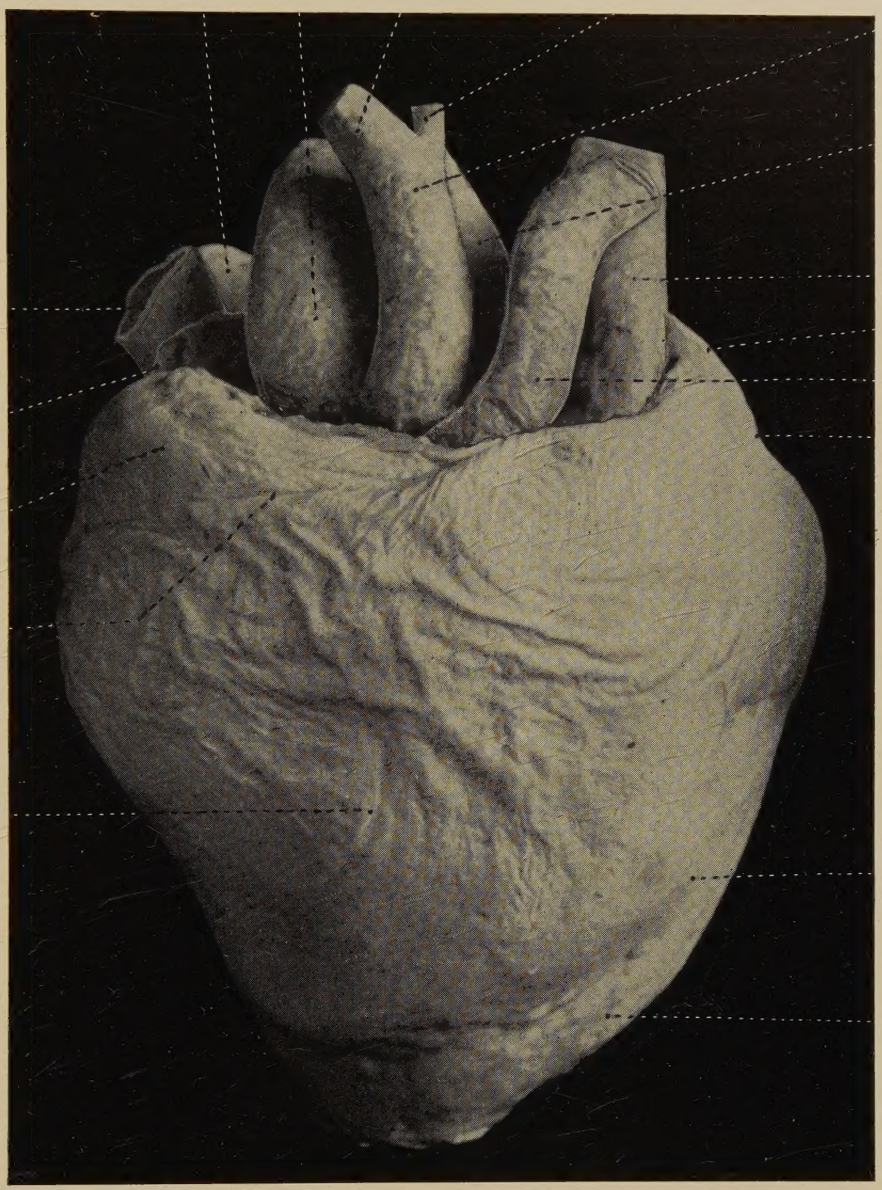

Abb. 1. Herz eines Casuars von ventral nach Entfernung des vor der Basis der großen Gefäße gelegenen Epicards.
Praeparat von Prof. Kurz.

zeigt, daß sich die Anpassung der Ratiten an die Bewegung auf dem Boden sehr deutlich in der Anordnung und Ausbildung der Muskulatur des Beines zeigt. „Alle eine Rotation des Beines hervorrufenden Muskeln sind entsprechend der geringen Rotationsfähigkeit nur schwach ausgebildet. Eine Ausnahme macht

der M. obturatorius, der eine Auswärtsdrehung des Oberschenkelknochens und damit eine Adduktion der distalen Extremitätenteile hervorruft. Dies ist um so verständlicher, als die Ratiten beim Gehen den Schwerpunkt nur wenig seitlich verlagern, vielmehr vorwiegend die Unterstützungsfläche d. h. die Zehen unter den Schwerpunkt bringen. Stark sind die Streckmuskeln, die der Schwerkraft entgegenwirken und außerdem den Körper vorwärtsstoßen müssen. Besonders gilt dies für die Niederzieher des Oberschenkels. Hier fällt die mächtige Entwicklung des M. ilio-tibialis auf. Er entspringt weit caudal auf dem postacetabularen Ilium und inseriert außen hinten mit breiter Aponeurose auf der Oberschenkelmuskulatur. Er zieht nur den Oberschenkel nach hinten und unterstützt dabei nicht die Kniestrecker, da seine Zugrichtung fast im rechten Winkel zur Zugrichtung der letzteren verläuft. Die Zehenbeuger, die ungefähr 8 Prozent der gesamten Beinmuskulatur ausmachen, sind zwar nicht stark, aber immerhin stärker als man annehmen sollte. So fehlt auch der M. flexor hallucis longus nicht, etwa entsprechend der Reduktion der ersten Zehe, sondern er trägt zur Beugung der anderen Zehen und damit zum Abstoßen vom Boden bei."

Den Casuaren fehlt die Nasendrüse, und die Augendrüsen können die Nasendrüse bis zu einem gewissen Grade ersetzen. Für die Vermutung Meckel's, daß sich der Drüsenkörper in der Orbita befinde, fand Techau keine Bestätigung. Das Fehlen der Nasendrüse bei den Casuaren erklärt sich aus dem Bau der Nasenhöhle. Die Casuare besitzen keine echten Syrinxmuskeln, keinen Pessulus und keine Trachealtasche. Die letzten Trachialringe sind hinten nicht geschlossen. Der Muskelmagen ist klein und schwach, der kurze und weite Darm nur 3- bis 4mal länger als der Rumpf. Die Bursa Fabricii bildet sich nach Abschluß des Körperwachstums stark zurück und steht in sehr weiter Communication mit dem Proctodaeum. Der große mit einem Blindschlauch versehene Penis ist ähnlich wie bei Rhea gebaut.

Ich gehe nunmehr zur Beschreibung des Herzens des Casuars über. Zur Bearbeitung standen mir drei in Alkohol conservierte Herzen zur Verfügung, die alle der Gattung Casuarius angehören. Zwei derselben stammen aus dem anatomischen Institut der hiesigen Universität und sind von Herrn Professor Dr. Kurz präpariert worden. Jedoch ist es mir nicht möglich, die Casuarart anzugeben, der beide Herzen angehören. Das eine ist an der Basis viel breiter als das andere, so daß das letztere eine gestrecktere Form besitzt. Es ist wahrscheinlich, daß das eine Casuarius galeatus angehört. Das dritte von mir untersuchte Herz gehört der Schausammlung der vergleichend-anatomischen Abteilung des Museums für Naturkunde in Berlin an und wurde, wie das von Schroedter untersuchte Herz von Rhea americana, Herrn Professor Dr. Kurz vom Direktor des Museums für Naturkunde, Herrn Professor Dr. Zimmer, für unsere Zwecke zur Verfügung gestellt. Außerdem stammt aus der Berliner zoologischen Sammlung ein Querschnitt durch beide Ventrikel des Casuarherzens, der auf Abbildung 15 wiedergegeben ist. Ich möchte an dieser Stelle schon beiden Herren für ihre freundlichen Bemühungen meinen verbindlichsten Dank aussprechen, der auch Herrn cand. med. W. Kurz, Münster, gilt, dem ich die Lichtbilder für meine Arbeit verdanke. Nicht minder gilt mein Dank der Oberpräparatorin am hiesigen anatomischen Institut, Fräulein K. Schlick, die die Lichtbilder retouchiert und nach einem derselben eine Umzeichnung angefertigt hat. Einige Bemerkungen über das Herz der Vögel im allgemeinen und einige vergleichend-anatomische Hinweise finden sich in den unter Anleitung von Herrn Professor Dr. Kurz im hiesigen anatomischen Institut angefertigten Arbeiten von Jansen (1938), Hermkes (1938) und Schroedter (1937), die den Bau des Herzens von Ciconia atra, Mycteria senegalensis und Rhea americana monographisch behandelt haben, so daß ich sogleich zur speciellen Beschreibung des Casuarherzens übergehe. Dieselbe bildet den zweiten Teil der „Untersuchungen zur Anatomie des Herzens der straußartigen Vögel". Ein Vergleich des Herzens von Casuarius und Rhea mit

dem der übrigen Ratiten soll erst durchgeführt werden, wenn durch die noch ausstehenden Untersuchungen am Herzen von Struthio und Apteryx genügende Grundlagen vorhanden sind.

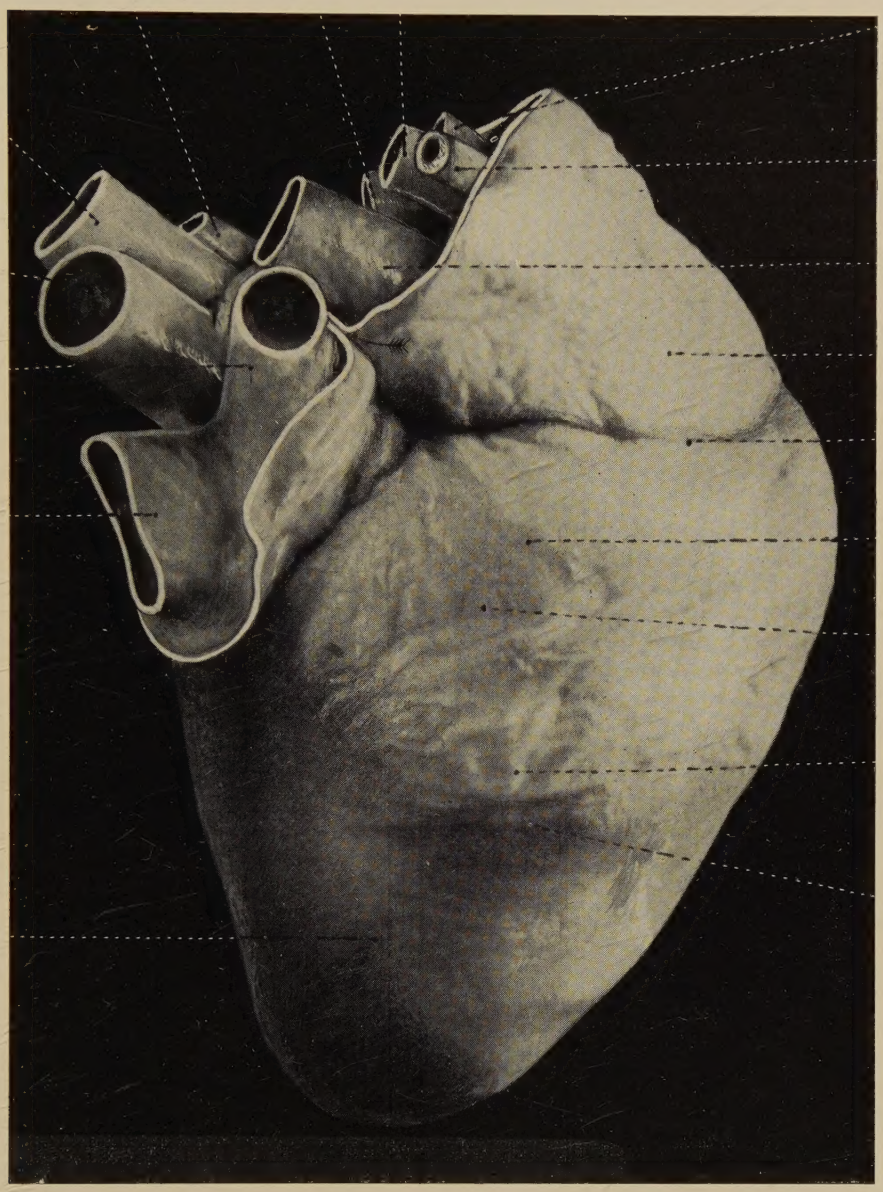

Abb. 2. Herz eines Casuars von der rechten Seite mit den Schnittlinien des Perikards an der Umschlagstelle in das Epicard. Ventral die Umschlagstelle an der Porta arteriosa, dorsal die Umschlagstelle an der Porta venosa. Der Pfeil gibt den Eingang in den Sinus transversus pericardii an. Nach einem Praeparat von Prof. Kurz.

1. Herzgewicht.

Das Herz der Vögel übertrifft an Leistungsfähigkeit dasjenige der Säugetiere. Diese erhöhte Herztätigkeit ist an die bei den Vögeln massiger entwickelte

Arbeitsmuskulatur des Herzens geknüpft, der wahrscheinlich auch eine stärker entwickelte und reicher differnzierte Reizleitungsmuskulatur entspricht, die jedoch bei den Vögeln noch unvollständig erforscht ist. Das mit der größeren Flugfähigkeit an Schwere gewinnende Herz erhält sein höheres Gewicht durch eine größere Dichtigkeit seiner Muskelfasern. Aber nicht nur das erhöhte Nahrungsbedürfnis und der schnellere und energischere Stoffwechsel, sondern auch die rasche Atmung, die erhöhte constante Eigenwärme und der höhere Blutdruck erfordern mit der größeren für die Vögel charakteristischen Zahl der Herzschläge ein größeres Herzgewicht. Wie Clark in seiner „Comparative Physiology of the heart", Cambridge 1927, gezeigt hat, haben Vögel im Durchschnitt doppelt so schwere Herzen wie gleich große Säugetiere, die Fledermäuse ausgenommen. Die Vögel brauchen etwa 1,4mal so viel Herzmuskel wie die Säugetiere, um die Gewebe mit der gleichen Menge von Sauerstoff zu versehen. Das Vogelherz hat, um den gleichen Effekt zu erzielen mehr Arbeit als das Säugetierherz zu leisten. Loer hat gezeigt, daß die besten Flieger, die schnellsten Läufer, zu denen die Ratiten gehören, und die lautesten Sänger auch das größte relative Herzgewicht besitzen. Nach den Untersuchungen älterer Autoren (Tiedemann) macht das Herzgewicht der Vögel 1—2% der gesamten Körpermasse aus. Das Gewicht des breiteren der beiden Casuarherzen betrug 285, das des schmäleren 255 g. Leider konnte ich keine Angaben über das Körpergewicht des Casuars finden, um mit den Gewichtsangaben Bollinger's, der das Herzgewicht verschiedener Vögel auf 1000 g Körpergewicht berechnete, einen Vergleich anzustellen. Nach Bollinger beträgt das Gewicht des Herzens auf 1000 Gramm Körpergewicht beim Haselhuhn 4,09, Auerhahn 7,81, Seeadler 8,89, Rebhuhn 9,17, bei der Lachmöwe 10,35, beim Storch 11,49, der Rauchschwalbe 14,49, der Uferschwalbe 15,87, dem Haussperling 16,22, dem Schwarzspecht 17,24, dem alten Strandläufer und Kreuzschnabel 19,01, der Singdrossel 25,64 Gramm. Tiedemann hat bei den Vögeln das Herzgewicht zum ganzen Körpergewicht in Beziehung gesetzt und gefunden, daß sich das Herzgewicht zum Körpergewicht beim Wiedehopf wie 1 : 50, beim Star wie 1 : 76, beim Nußhäher wie 1 : 95 und beim Rebhuhn wie 1 : 122 verhält. Schon aus diesen kurzen Bemerkungen ist zu ersehen, daß das Herzgewicht verhältnismäßig um so größer ist, ein je besserer und ausdauernderer Flieger der betreffende Vogel ist. Daher besitzen ein sehr hohes relatives Herzgewicht und ein verhältnismäßig sehr großes Herz die einen rasend schnellen, schwirrenden, an den der Sphingiden erinnernden Flug zeigenden Kolibris. Während ihre Lungen sehr klein sind, ist das Herz ungemein groß, über dreimal so groß als der Magen. Es hält räumlich Schritt mit dem gewaltigsten Organ des Rumpfes, dem außerordentlich starken M. pectoralis major, dessen Tätigkeit den pfeilschnellen Flug der Kolibris bedingt. Was für die besten Flieger hinsichtlich der Größe und Schwere des Herzens gilt, trifft auch für die besten Läufer unter den Vögeln zu. Deshalb haben die Ratiten ein großes und schweres Herz. Das Herzgewicht des erwachsenen Casuars ist ungefähr so groß wie das des Menschen, der im männlichen Geschlecht ein 297, im weiblichen ein 220 g schweres Herz besitzt. Wenn man indessen die rudimentäre Beschaffenheit der vorderen Extremität, die geringe Entwicklung der Unterschenkelmuskulatur, die Schlankheit des Halses und die Kleinheit des Kopfes beim Casuar berücksichtigt, so ergibt sich daraus ein relativ weit größeres Herz als beim Menschen. Dem des Menschen ähnlichen absoluten Herzgewicht des Casuars entsprechen auch ähnliche lineare Maße; das menschliche Herz ist 12,9 cm lang, 9,5 cm breit und 6,8 cm dick; die entsprechenden Maße am Casuarherzen sind 11,2, 8,5 und 8,1 cm; an dem schlankeren Herzen betragen diese Maße 10,7, 7,1 und 6,2 cm.

2. **Pericard.**

Das Pericard besitzt ein viscerales und parietales Blatt. Das viscerale Pericardialblatt ist an die Ventrikel und Vorhöfe fest, an die großen arteriellen Gefäße der Porta arteriosa und zwar sowohl an der Ventral- wie Dorsalfläche

derselben sowie seitlich locker angelötet. Die Umschlagsstelle des Epicards in das Pericard verhält sich an der Porta arteriosa und Porta venosa folgendermaßen: Die linke und die ventrale Fläche des Ramus sinister arteriae pulmonalis wird in einer Ausdehnung von 1,7 cm vom Epicard bedeckt (Abb. 6); dann

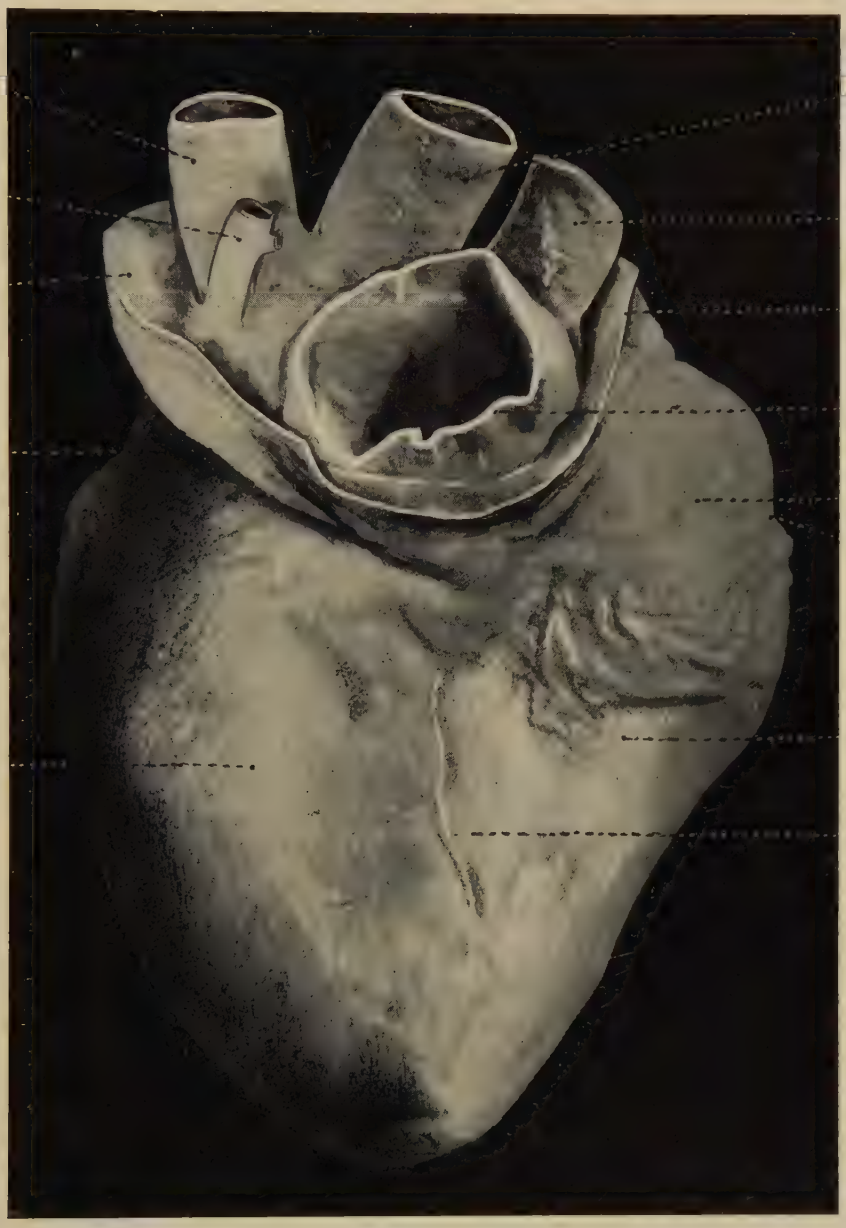

Abb. 3. Herz eines Casuars von der Dorsalseite mit der Schnittlinie des Perikards an der Umschlagstelle in das Epicard.
Nach einem Praeparat von Prof. Kurz,

geht das letztere zur Ventralfläche der Arteria anonyma sinistra, die auf eine 2,8 cm lange Strecke einen epicardialen Ueberzug besitzt; im Bereich der Arteria anonyma dextra erfolgt der Umschlag 4,1 cm cranial von ihrem Ursprung; der Epicardüberzug der ventralen Fläche der Aorta besitzt eine Höhe

von 3,2 cm (Abb. 6). Von der rechten Fläche der Aorta geht das Epicard auf die Dorsalfläche der letzteren über (Abb. 6), überzieht eine kurze Strecke die Dorsalfläche der beiden Aeste der Arteria pulmonalis (Abb. 6), um von der linken Fläche des Ramus sinister arteriae pulmonalis auf die ventrale der Arteria anonyma sinistra überzugehen (Abb. 6). Auf der Dorsalseite sind die Gefäße der Porta arteriosa (Aorta und die beiden Aeste der Arteria pulmonalis) weniger ausgedehnt als auf der Ventralfläche vom Epicard bedeckt (Abb. 2 und 6). An der Porta venosa ist die Ventralfläche der Vena cava superior dextra 1,0 cm hoch vom Epicard bedeckt (Abb. 6), das nach links zu die Basis der beiden Lungenvenen nur wenig überkleidet (Abb. 6), von letzteren auf die Ventralfläche der Vena cava superior sinistra übergeht (Abb. 6), an der linken Fläche der letzteren schräg nach caudal und rechts zieht (Abb. 3), um zur Dorsalfläche der Wurzel der Vena cava posterior zu verlaufen, die nur in geringer Ausdehnung vom Epicard bedeckt ist (Abb. 3). Von der Dorsalfläche der hinteren Hohlvene zieht das Epicard am rechten Umfang der Vene schräg nach cranial und ventral zum rechten Umfang der Wurzel der Vena cava superior dextra und bedeckt die ventrale Fläche dieser Vene in einer Höhe von 1.0 cm (Abb. 3). Zwischen den arteriellen Gefäßen der Porta arteriosa und den Venen der Porta venosa ist der Sinus transversus pericardii gelegen (Abb. 2 und 6), der den rechten Abschnitt der Pericardialhöhle mit dem linken verbindet. Auf Abbildung 6 ist die pericardiale Decke des Sinus transversus pericardii entfernt worden, so daß der Sinus eröffnet ist und die cranialen Vorhofswände sichtbar werden, von denen besonders diejenige des linken Vorhofes als breiter Streifen erkennbar wird (Abb. 6). Auf Abbildung 7 dagegen, die die Ansicht des schlankeren Casuarherzens von basal wiedergibt, ist die craniale Wand des Sinus transversus pericardii erhalten geblieben und die Verlaufsrichtung des letzteren durch einen Pfeil angezeigt, der zwischen dem Ramus sinister arteriae pulmonalis und der Vena cava superior sinistra ein- und zwischen Aorta und Vena cava superior dextra austritt. Die craniale Decke des Sinus transversus pericadii wird vom parietalen Pericardialblatt gebildet (Abb. 7). Der Sinus transversus pericardii verbreitert sich in der Richtung von rechts nach links (Abb. 6). Auf Abbildung 7 ist ferner eine zwischen den beiden Aesten der Arteria pulmonalis gelegene, ventralwärts gerichtete blinde Bucht des Sinus transversus pericardii zu sehen, die von der dorsalen Wand der Arteria anonyma sinistra 0,4 cm entfernt ist.

3. Aeußere Form des Herzens.

Das eine der beiden Herzen aus der Sammlung des hiesigen anatomischen Institutes ist breiter und kürzer als das zweite und auf Abbildung 1 in Ventralansicht wiedergegeben. Die Ventralfläche ist stärker als die dorsale gewölbt, was in der Ansicht von der linken Seite auf Abbildung 4 gut zu erkennen ist. Der rechte Herzrand ist leicht ausgehöhlt (Abb. 1 und 3), während der linke stark convex gewölbt ist (Abb. 1 und 3). Auf der ventralen Fläche des Herzens ist der Sulcus longitudinalis anterior et posterior zwar wenig deutlich ausgeprägt, aber immerhin noch gut zu erkennen (Abb. 1). Er beginnt 3,0 cm caudal vom linken Umfang des Ramus sinister arteriae pulmonalis und verläuft in einem nach links convexen Bogen caudalwärts und nach rechts; er befindet sich auf Abbildung 1 an der mit „Grenze zwischen linkem und rechtem Ventrikel" bezeichneten Stelle. Der nach rechts abbiegende Sulcus longitudinalis anterior ist von der dem linken Ventrikel angehörigen Herzspitze 3,7 cm entfernt. In der Ansicht von der rechten Seite kommt mit der Herzspitze ein großer Abschnitt des linken Ventrikels zum Vorschein (Abb. 2). Auf der Dorsalfläche ist an beiden Herzen kein deutlicher Sulcus longitudinalis posterior vorhanden. Die Grenze zwischen beiden Ventrikeln wird jedoch durch den Ramus descendens posterior der Arteria coronaria cordis dextra und die diesen Ast begleitende Vene gekennzeichnet (Abb. 3). In der Ventralansicht des Herzens nimmt der rechte Ventrikel ein sehr großes Feld ein, während vom linken nur

ein schmaler, gegen die Herzspitze zu sich etwas verbreiternder Streifen zu sehen ist (Abb. 1). In der Ansicht des Herzens von dorsal gehört dem linken Ventrikel ein größeres Feld als dem rechten an (Abb. 3). Beide Ventrikel sind cranialwärts durch den

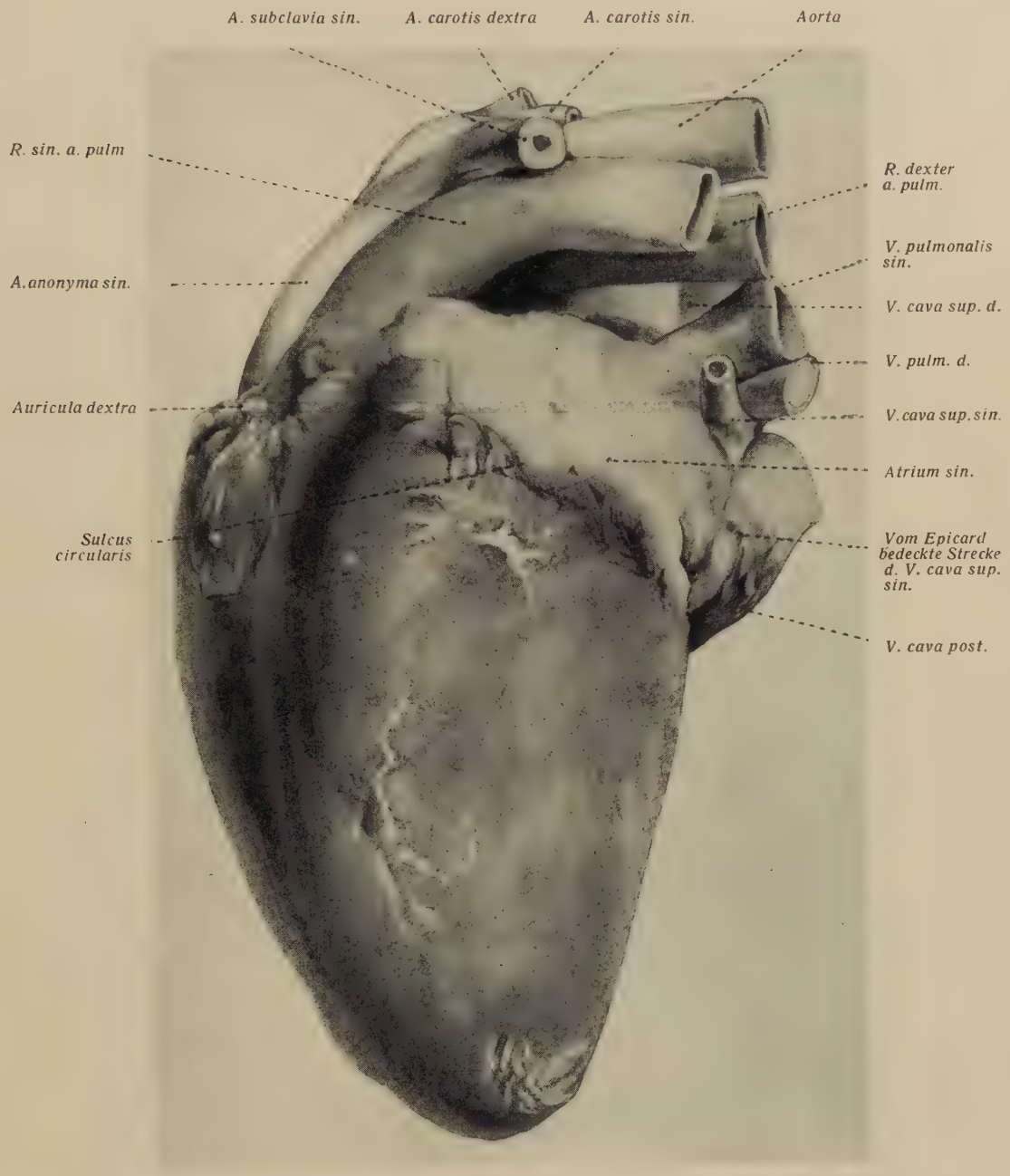

Abb. 4. Herz eines Casuars von links. Umzeichnung nach einem Lichtbild.

Sulcus circularis

von den Vorhöfen gut abgetrennt. Er beginnt am linksseitigen Umfang des Ursprungs der Arteria anonyma sinistra (Abb. 1), zieht fast wagrecht nach rechts und trennt ventral, seitlich und dorsal den rechten Vorhof vom rechten

Ventrikel (Abb. 1, 2, 3). Auf der Dorsalfläche des Herzens verläuft der Sulcus circularis gegen den caudalen Rand der Einmündung der Vena cava posterior in den rechten Vorhof, gelangt von hier in einem nach links und cranialwärts gerichteten Verlaufe zur Wurzel der Vena cava superior sinistra, um dann in wagrechter Richtung nach ventral zu ziehen und etwas links vom Ursprung des Ramus sinister arteriae pulmonalis zu enden (Abb. 4). Ventral von letzterem und demjenigen der Arteria anonyma sinistra ist der Sulcus circularis auf eine Strecke von 2,7 cm unterbrochen (Abb. 1). Im Sulcus circularis befindet sich eine geringe Menge von Fettgewebe. Die

Herzbasis

wird von den Vorhöfen eingenommen, deren craniale Wand auf den Abbildungen 5 und 6 gut zu erkennen ist. Auf Abbildung 7 dagegen ist dieselbe von dem den Sinus transversus pericardii abschließenden parietalen Pericardialblatt bedeckt. Cranial und dorsal vom rechten Herzohr kommen Arteria anonyma sinistra, dextra und Aorta aus der Herzbasis hervor, während der Ramus sinister arteriae pulmonalis der Spitze des linken Herzohres genähert ist (Abb. 5). Der im Bereich des ventralen und linken Abschnittes der Herzbasis gelegene Stamm der Arteria pulmonalis ist sehr kurz und besitzt nur eine Länge von 2,1 cm; er teilt sich in einen Ramus sinister, der zwischen der Arteria anonyma sinistra und dem linken Vorhof hervorkommt (Abb. 1) und schräg nach cranial und dorsal zieht, und einen Ramus dexter, der auf Abbildung 1 zwischen der Arteria anonyma sinistra et dextra, dorsal von diesen beiden Gefäßen gelegen, zum Vorschein kommt und sich nach links gegen die aufsteigende Aorta wendet. Die beiden Ursprünge der Arteriae anonymae decken von ventral den Ramus dexter arteriae pulmonalis (Abb. 1), während die Arteria anonyma sinistra ventral vom Stamm der Lungenarterie und weiter cranial ventral vom Ramus sinister arteriae pulmonalis gelegen ist (Abb. 5). Am dorsalen Rande der Herzbasis liegen Vena cava superior sinistra, Vena pulmonalis sinistra et dextra sowie die Einmündung der Vena cava posterior in einer frontalen Ebene, während die Vena cava superior dextra etwas mehr nach ventralwärts verschoben ist (Abb. 6). Auch der sehr kurze Sinus venarum cavarum gehört dem dorsalen Abschnitt der Herzbasis an. Zwischen den beiden Aesten der Arteria pulmonalis und der Aorta ascendens einerseits und der Vena cava superior sinistra sowie den beiden Venae pulmonales andererseits befindet sich die craniale Wand des linken Vorhofes (Abb. 6), während die craniale Wand des rechten ventral von den Ursprüngen der Arteriae anonyma und der Aorta gelegen ist (Abb. 6).

Vorhöfe.

Rechter Vorhof. Der rechte caudalwärts durch den Sulcus circularis ziemlich gut begrenzte und namentlich durch seine Dünnwandigkeit gegen den dickwandigen rechten Ventrikel gut abzutastende Vorhof (Atrium dextrum) besitzt eine craniale, dorsale, rechte und linke Seitenwand. Die craniale Wand des rechten Atrium wird von der caudalen Fläche der Aorta ascendens und dem rechten Ast der Arteria pulmonalis bedeckt (Abb. 5, 6, 7, 10). Der caudal von der Aorta ascendens über die craniale Wand des rechten Vorhofes wegziehende rechte Ast der Lungenarterie ruft auf ihr eine seichte Rinne hervor. Der craniale Teil der Vorhofswand reicht nach links ventral bis zum Beginn des rechten Astes der Arteria pulmonalis, dorsal bis zur Einmündung der beiden Lungenvenen in den linken Vorhof (Abb. 6 und 7). Die rechte Hälfte der cranialen Wand des Atrium dextrum hat durch die Einbeziehung des Sinus venosus in den Vorhof einen Zuwachs erfahren (Abb. 14); ihr gehört die Einmündung der Vena cava superior dextra an (Abb. 2, 3, 5, 6, 9, 10, 11, 12, 14). Die dorsale Wand des rechten Vorhofes nimmt die einen Durchmesser von 2,4 cm besitzende Vena cava posterior auf (Abb. 2, 3, 6, 9, 10, 11, 12, 14). Die rechte Seitenwand des Atrium dextrum ist nach außen convex gewölbt,

besitzt seitlich eine gerade Höhe von 2,8 cm und geht, nach ventral zu niedriger werdend, vor der Basis der Arteria anonyma sinistra in die Spitze der Auricula dextra über (Abb. 1, 4, 5, 8, 9, 10, 11). Im Bereich der Wurzel der aufsteigenden

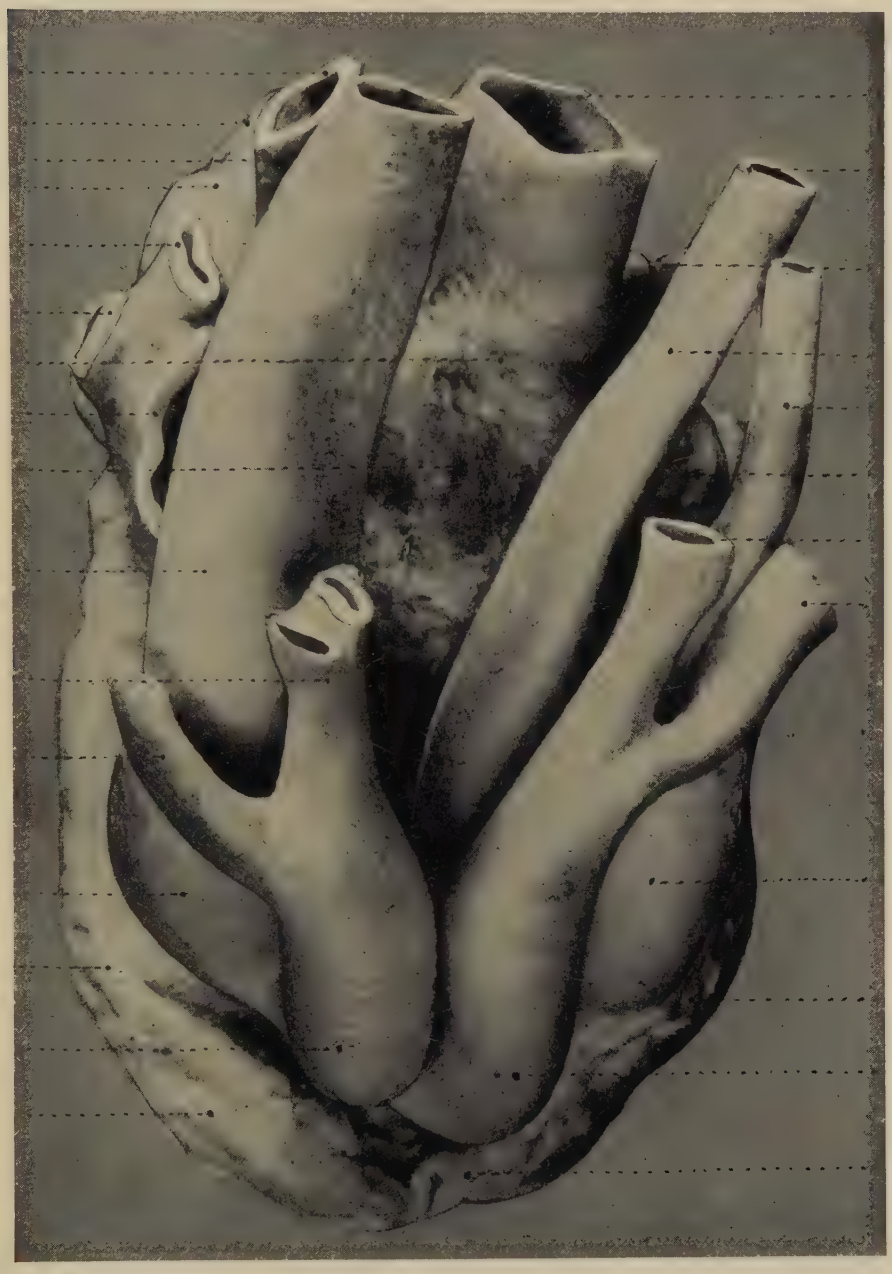

Abb. 5. Herz eines Casuars von oben u. etwas von vorn.

Aorta setzt sich das rechte Herzohr nach hinten in die Seitenwand des rechten Vorhofes ohne Grenze fort (Abb. 1, 2, 5, 6, 8), während es caudalwärts gegen die Wand des rechten Ventrikels ziemlich gut abgegrenzt ist (Abb. 1, 2, 8, 9,

10, 11). Die linke Wand des Atrium dextrum ist ventral vom Stamm der drei großen arteriellen Gefäße gelegen, aus dem die Arteria anonyma sinistra, dextra und die Aorta hervorgehen (Abb. 1, 2, 5, 6, 8, 9, 10, 11, 12). Mehr dorsal legt sich die linke Wand des Atrium dextrum der rechten Fläche der Aorta ascendens an (Abb. 1, 2, 5, 6, 7, 8, 9, 10, 11, 12). In den rechten Vorhof münden drei große Venen ein, ohne daß es zur Ausbildung eines Sinus venosus wie bei den Reptilien kommt, die Vena cava superior dextra, die Vena cava superior sinistra und die Vena cava posterior (Abb. 2, 3, 5, 6, 7, 9, 10, 11, 12, 14). Zwischen der Vena cava superior dextra und sinistra befinden sich die beiden in den linken Vorhof einmündenden Wurzeln der Lungenvenen (Abb. 2, 3, 4, 6, 7, 14). Die Vena cava superior dextra hat in der Vorhofsgegend eine Dicke von 1,4, die Vena cava superior sinistra von 1,1 cm. Auf der dorsalen Wand des rechten Vorhofes, links von der Einmündung der Vena cava posterior in diesen, liegt das Endstück der Vena cava superior sinistra (Abb. 3, 14).

Linker Vorhof. Während der rechte Vorhof in dorsoventraler Richtung stark ausgedehnt ist und in transversaler Richtung eine geringe Entfaltung besitzt (Abb. 6, 9, 10, 11, 12), ist der linke Vorhof (Atrium sinistrum) stark in die Quere entwickelt (Abb. 4, 6, 7). Er besitzt eine craniale, linke und dorsale Wand. Die ventrale Wand wird nur durch die Spitze der Auricula sinistra dargestellt (Abb. 1). Rechts lagern sich an den linken Vorhof in seinem ventralen Bereich die beiden Aeste der Lungenarterie an (Abb. 1, 4, 5, 7). Der Ramus dexter ruft an der cranialen Fläche der Grenze beider Vorhöfe eine seichte, von ventral und links nach dorsal und rechts verlaufende Rinne hervor. Dorsal vom Ramus dexter arteriae pulmonalis und ventral von dem linken Lungenvenenstamm besitzt die craniale Wand des linken Vorhofes ihre größte Höhe. An der Grenze der cranialen und dorsalen Wand münden getrennt die beiden 1,6 cm dicken Lungenvenenstämme in den linken Vorhof ein (Abb. 3, 4, 6, 7, 14). Eine dorsale Wand ist nur angedeutet (Abb. 14). Die Vena pulmonalis sinistra liegt zwischen der Vena cava superior sinistra und einem in diese einmündenden Venenast (Abb. 3, 6), während sich die Vena pulmonalis dextra nach links von der Wurzel der Vena cava superior dextra und der Vena cava posterior befindet (Abb. 2, 3, 6, 7, 14). Zwischen dem linken Ast der Lungenarterie, der Vena cava superior sinistra und dem an der Außenfläche des Herzens befindlichen Sulcus circularis ist ein großes Stück der linken Wand des Atrium sinistrum nebst der Auricula sinistra zu sehen (Abb. 4). Die Spitze der letzteren ist ventral von dem aus dem Herzen hervorkommenden Ramus sinister arteriae pulmonalis gelegen (Abb. 1, 4 5).

Herzkammern.

Die rechte Herzkammer (Ventriculus dexter) hat bei den Vögeln wie bei den Säugetieren die Aufgabe, das venöse Blut nicht mehr wie bei den Reptilien durch den linken oder rechtskammerigen Aortenbogen in den Körper und durch die Lungenarterie in die Lungen zu schaffen, sondern mit dem Wegfall des linken Aortenbogens bei den Vögeln nur mehr in die Lungen. Es wird daher die rechte Herzkammer der Vögel den Crocodilen gegenüber, bei denen der linke Aortenbogen noch vorhanden ist, eine verhältnismäßig dünnere Wandung besitzen, die gegenüber der mächtigen Muskulatur der linken Kammer des Vogelherzens sehr unterschiedlich erscheint. Man kann den Umfang der rechten Ventrikelhöhle durch Abtasten einigermaßen an dem in Alkohol conservierten Herzen feststellen, da sich die Muskulatur der rechten Herzkammer der compakten Masse der Muskulatur der linken Kammer gegenüber weicher und schlaffer anfühlt. Dieses von Hermkes für das Herz von Mycteria senegalensis festgestellte Verhalten gilt auch für Casuarius. In der Ansicht von ventral liegt ein großer Abschnitt des rechten Ventrikels vor, der durch den nach links und caudalwärts convexen Sulcus longitudinalis anterior von dem in der Ventralansicht nur als schmaler Streifen zu Tage tretenden linken Ventrikel deutlich abgegrenzt ist (Abb. 1, 2). In der Medianlinie ist die dem linken Ventrikel an-

gehörige Herzspitze 3,5 cm von der durch den Sulcus longitudinalis anterior gegegebenen Grenze des rechten und linken Ventrikels entfernt (Abb. 1 und 2). Gegen den rechten Vorhof ist der rechte Ventrikel durch den Sulcus circularis ziemlich gut abgegrenzt (Abb. 1, 2, 3, 6, 9, 10, 11, 12). Auf der Dorsalfläche des Herzens liegt vom rechten Ventrikel ein kleinerer Abschnitt als vom linken vor; der rechte Ventrikel ist hier vom linken durch den die Gefäße führenden Sulcus longitidinalis posterior gut abgegrenzt (Abb. 3, 14). Aus dem rechten Ventrikel entspringt die Arteria pulmonalis mit einem ganz kurzen, sich gleich in seine beiden Aeste teilenden Stamm (Abb. 1, 2, 4, 5, 6, 7, 8). In die von den beiden

Abb. 6. Herz eines Casuars von der Basis mit den Schnittlinien des Pericards an der Umschlagstelle in das Epicard. Ventral die Umschlagstelle an der Porta arteriosa, dorsal die Umschlagstelle an der Porta venosa. Nach einem Praeparat von Prof. Kurz.

Lungenarterienästen gebildete Gabel erstreckt sich eine ventrale Ausbuchtung des Sinus transversus pericardii (Abb. 7). Der Ramus sinister der Arteria pulmonalis ist weiter nach links und ventral gelegen als der Ramus dexter (Abb. 1, 4, 5, 6, 7, 8). Er kommt zwischen Auricula sinistra und der Arteria anonyma sinistra hervor und zieht links von letzterer und etwas dorsal von ihr nach dorsal und cranial (Abb. 1, 4, 5, 6, 7, 8). Der Ramus dexter arteriae pulmonalis liegt rechts vom Ramus sinister, verläuft nach dorsal, cranial und rechts gegen die Aorta ascendens zu und wird von der Arteria anonyma dextra und sinistra ventral bedeckt (Abb. 1, 4, 5, 6, 7, 8). Zwischen den Aesten der Pulmonalarterie und der aufsteigenden Aorta einerseits sowie den Venae pulmonales, der Vena cava superior sinistra et dextra andererseits verläuft das den Sinus transversus peri-

cardii cranialwärts abschließende parietale Pericardialblatt von links nach rechts (Abb. 7); auf Abbildung 6 ist dasselbe entfernt, so daß der Sinus transversus pericardii eröffnet ist. Dorsal von den beiden Lungenarterienästen liegt die craniale Wand des linken Vorhofes (Abb. 4, 5, 6). Der Ramus sinister arteriae pulmonalis nähert sich der Vena cava superior sinistra, der Ramus dexter der rechten Lungenvene (Abb. 7).

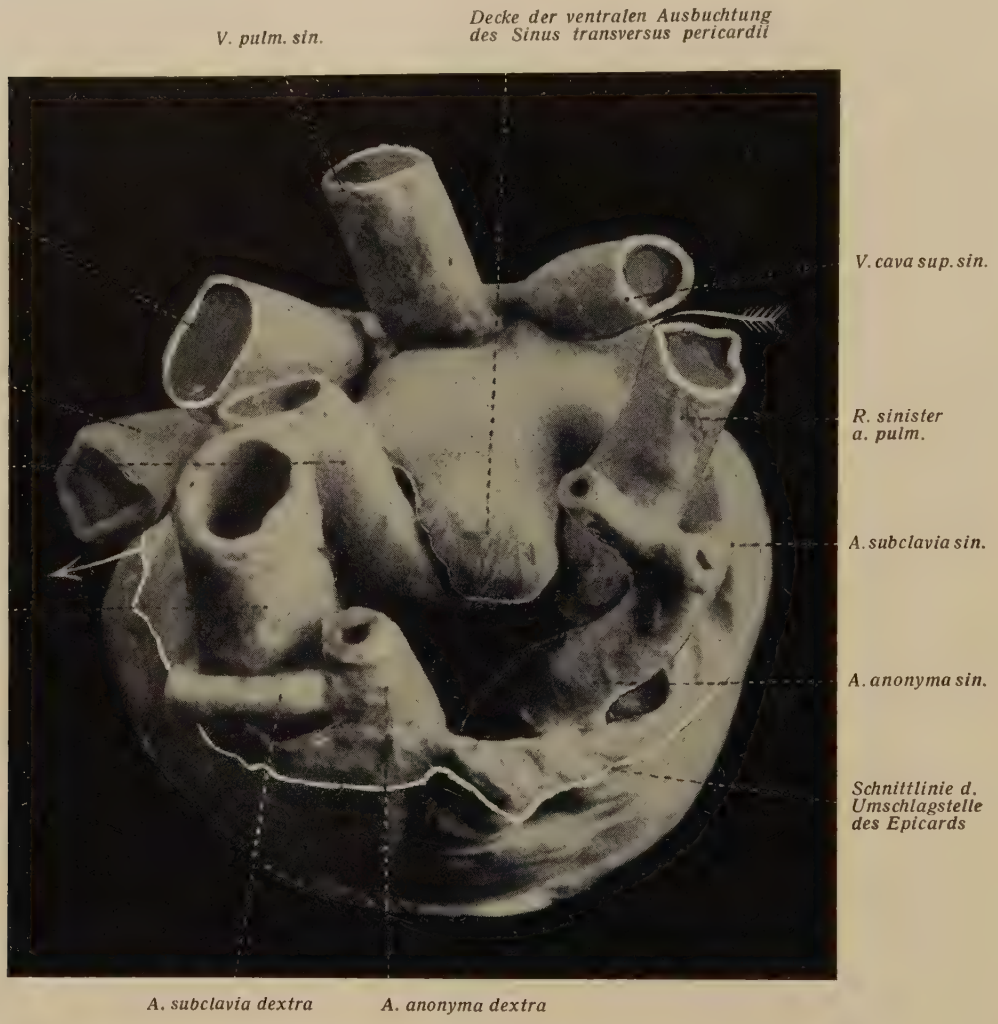

Abb. 7. Herz eines Casuars von der Basis gesehen. Das den Sinus transversus pericardii deckende parietale Pericardialblatt ist stehen geblieben. Der Pfeil gibt die Verlaufsrichtung des Sinus transversus an. Nach einem Praeparat von Prof. Kurz.

Die linke Herzkammer (Ventriculus sinister) bildet mit ihrer Muskelmasse den größten Teil des Herzens; sie ist craniocaudal leicht, dorsoventral dagegen stark convex gewölbt (Abb. 1, 3). Cranialwärts wird sie gegen die Auricula sinistra und den linken Vorhof deutlich abgegrenzt (Abb. 1, 3, 4), da sich hier ein gut wahrnehmbarer Sulcus circularis befindet. Auf der Dorsalfläche des Herzens grenzt der craniale Teil des linken Ventrikels an den im Sulcus circularis gelegenen Endabschnitt der Vena cava superior sinistra (Abb. 3, 14). In Ventralansicht ist vom linken Ventrikel nur ein sehr schmaler, gegen die Herzspitze zu sich verbreiternder Streifen zu sehen (Abb. 1); in der An-

sicht von der rechten Seite erkennt man die dem linken Ventrikel zugehörige Herzspitze caudal vom Sulcus longitudinalis anterior (Abb. 2); von der linken Seite und von dorsal gesehen dagegen kommt der größte Teil des linken Ven-

Abb. 8. Herz eines Casuars von vorne. Rechter Ventrikel von vorne eröffnet. Außenwand des rechten Vorhofes entfernt. Nach einem Praeparat des Museums für Naturkunde in Berlin.

trikels zum Vorschein (Abb. 3, 4). Auf der Dorsalfläche des Herzens ist der linke Ventrikel stärker als der rechte ausgedehnt und wird nach rechts durch die im Sulcus longitudinalis posterior verlaufenden Gefäße begrenzt (Abb. 3). Aus dem linken Ventrikel entspringt ein kurzer Truncus aortae, dessen ventrale

Fläche vom rechten Herzohr bedeckt wird (Abb. 1, 2, 5, 8, 9, 10, 11, 12). Der kurze Truncus aortae verläuft nach cranial und etwas nach ventral und rechts, nimmt fast unvermittelt an Breite zu und gibt links die Arteria anonyma sinistra und dextra ab, die auch als Arteriae brachiocephalicae bezeichnet werden (Abb. 1, 5, 6, 7, 8, 9, 10, 11, 12). Die Teilung in die beiden Arteriae anonymae erfolgt im Bereich des cranialen Randes der Spitze des rechten Herzohres (Abb. 1). Die rechte Arteria anonyma entspringt etwas mehr cranial aus dem linken Umfang der Aorta als die linke. Nach Abgabe der beiden Arteriae anonymae zieht die Aorta ascendens in einem niederen Bogen nach dorsal (Abb. 2, 4, 5, 6, 7, 9, 10, 11, 12, 14). Von den drei aus dem Truncus aortae entspringenden Gefäßen liegt die Arteria anonyma sinistra am weitesten links und ventral, die Aorta ascendens am weitesten rechts und dorsal (Abb. 1, 5, 6, 8, 9, 10, 11, 12). Beide Arteriae anonymae teilen sich in je einen Truncus caroticus dexter et sinister und eine Arteria subclavia dextra et sinistra (Abb. 7).

4. Innenbau des Herzens.

Für die Untersuchung des Innenbaues des rechten Herzens steht mir das Präparat eines Casuarherzens aus der Sammlung der vergleichend-anatomischen Abteilung des Museums für Naturkunde in Berlin zur Verfügung, das mir durch Vermittlung von Herrn Professor Dr. Kurz vom Direktor des zoologischen Museums in Berlin, Herrn Professor Dr. Zimmer, gütigst leihweise überlassen wurde. Dieses Präparat ist auf den Abbildungen 4 und 5, sowie 8 bis 14 wiedergegeben. Dazu kommt ein aus derselben Quelle stammendes Präparat eines Querschnittes durch die Ventrikel eines Casuars, das auf Abbildung 15 dargestellt ist. Bevor ich jedoch auf den Innenbau des rechten Herzens eingehe, möchte ich auf einige, die Größe und die äußere Form desselben behandelnde Punkte Bezug nehmen. Das mir vorliegende Präparat des Herzens eines Casuars, dessen Art nicht näher angegeben ist, besitzt, von der Basis bis zur Spitze gemessen, eine Länge von 11,0 cm. Da vom linken Abschnitt des Herzens ein Stück abgetragen worden ist, um das Präparat auf der Unterlage zu befestigen, so kann ich seine größte Breite nur annähernd angeben; sie dürfte 6,5 cm betragen, während das dorsoventral gemessene Herz eine größte Dicke von 7,5 cm besitzt. An dem von der rechten Seite her präparierten Herzen ist aus der Wand des rechten Vorhofes ein querovales Fenster herausgeschnitten (Abb. 9, 10, 11, 12), das einen dorsoventralen Durchmesser von 5,9 und einen craniocaudalen von 2,5 cm besitzt. Da fast die ganze Außenwand des rechten Vorhofes entfernt ist, so sieht man in großer Ausdehnung die rechte Fläche seiner Innenwand, die Innenseite des rechten Herzohres und die Einmündung der Hohlvenen in den rechten Vorhof nebst den ihnen zugehörigen Klappen. Am rechten Ventrikel ist die vordere und seitliche Wand entfernt (Abb. 8, 9, 10, 11, 12, 13). Von den Vorhofsvenen sieht man auf Abb. 9 und 10 im Bereich des dorsalen Abschnittes des Herzens zwei große Venen, die Vena cava superior dextra und die weit größere Vena cava posterior, deren gegen den Vorhof zu gelegene Endstücke miteinander zusammenhängen. Bei Betrachtung des Herzens von dorsal (Abb. 14) erkennt man außer der Vena cava superior dextra und der Vena cava posterior noch das Endstück der Vena cava superior sinistra, die, distal von der Vena pulmonalis sinistra und links vom Endstück der Vena cava posterior gelegen, einen Querdurchmesser von nur 0,8 cm besitzt und mithin die kleinste der drei in den rechten Vorhof einmündenden Venen ist. Sie ist außer auf der Abb. 14 noch auf Abb. 4 und 5 zu sehen. Die Vena cava superior sinistra verläuft von links oben und vorne nach rechts, hinten und unten (Abb. 14). Ihr abgeschnittenes oberes Ende ist links von der Vena pulmonalis sinistra gelegen (Abb. 14). Von außen gesehen, ist sie links vom Endstück der Vena cava posterior in die Wand des dorsalen Abschnittes des rechten Vorhofes eingebettet (Abb. 14), so daß sie auf eine Strecke von 1,7 cm im linken Abschnitt der dorsalen Wand des rechten Vorhofes liegt (Abb. 14). An dem von dorsal gesehenen Herzens der Abbildung 14 sind die Gefäße in der Richtung von links

Abb. 9. Herz eines Casuars von vorne und rechts. Rechter Vorhof und rechter Ventrikel eröffnet. Nach einem Praeparat des Museums für Naturkunde in Berlin.

nach rechts folgendermaßen angeordnet: Vena cava superior sinistra, Vena pulmonalis sinistra, Vena pulmonalis dextra und am weitesten nach rechts das gemeinschaftliche kurze Gefäßstück, das durch die Vereinigung der Vena cava superior dextra und der Vena cava posterior zustande kommt. Das auf der dorsalen Wand des linken Abschnittes des rechten Vorhofes gelegene Stück der Vena cava superior sinistra wird vom Epicard bedeckt (Abb. 14) und ist daher glatt, während die weiter cranialwärts gelegene Strecke der Vene kein Epicard besitzt. Im rechten Abschnitt des Atrium dextrum sind in der Ansicht des Herzens von dorsal (Abb. 14) die Enden der Vena cava superior dextra und der Vena cava posterior zu sehen, die aufeinander zulaufen und sich rechts von der Vena pulmonalis dextra vereinigen. Von der Vena cava superior dextra ist ein 2,8 cm langes, einen Durchmesser von 1,4 cm besitzendes Stück vorhanden, in das ein kurz abgeschnittener hinterer, 0,4 cm dicker und ein fast ebenso starker Ast nahe beieinander einmünden (Abb. 5, 10, 14). Von der unteren Hohlvene ist ein 2,0 cm langes Stück stehen geblieben, das einen Durchmesser von 2,5 cm besitzt (Abb. 10, 11, 12, 14). Die Breite des gemeinschaftlichen Stammes, der aus dem Zusammenfluß der Vena cava superior dextra und der Vena cava posterior zustande kommt, beträgt 3,5 cm (Abb. 9, 10, 11, 12). Links vom gemeinschaftlichen Stamm beider Venen ist die Vena pulmonalis dextra gelegen (Abb. 14). Der rechte Vorhof ist nicht nur in dorsoventraler Richtung sehr ausgedehnt (Abb. 9, 10, 11, 12) und bedeckt den linken Vorhof von rechts, sondern er erstreckt sich auch ventral von der Aorta und den aus dieser entspringenden Arteriae anonymae weit nach links herüber, die Arteria anonyma sinistra erreichend. Dorsal wird die Vergrößerung des rechten Vorhofes durch die Einbeziehung des Sinus venosus in diesen erreicht, und der linke Vorhof stellt nur das links und dorsal von dem in den rechten Vorhof einbezogenen Sinus venosus gelegene Stück der Herzbasis dar.

Bezüglich des Innenbaues des rechten Vorhofes ist Folgendes zu bemerken: Am rechten Vorhof fällt zunächst sein großes, in dorsoventraler Richtung entfaltetes Lumen auf (Abb. 9, 10, 11, 12). Seine Wand ist dort, wo gerade ein Musculus pectinatus sitzt, 0,2—0,3 cm dick. Die bis links vom Ursprung der Arteriae anonymae reichende Auricula dextra (Abb. 11) besitzt an ihrer vorderen Wand drei große von rechts oben nach vorne unten verlaufende Kammuskeln. An der hinteren Wand des rechten Herzohres befinden sich ebenfalls drei lange, etwa 0,3 cm breite Musculi pectinati, die bogenförmig von oben nach unten ziehen. Zwischen diesen senkrecht nach abwärts verlaufenden beiden Gruppen von Kammuskeln liegen im Bereich der Vorderwand der Auricula dextra etwa zehn kleinere, quer oder circulär verlaufende Musculi pectinati, die gegen die hintere Längsgruppe divergieren und oberflächlicher d. h. mehr nach außen zu gelegen sind. Von der vorderen Gruppe der Musculi pectinati erstreckt sich, wagrecht von ventral nach dorsal verlaufend, ein dorsalwärts breiter werdendes Muskelbündel nach oben, das in der Gegend der Aorta, 3,7 cm dorsal von der Auricula dextra, in die rechte Seite der Innenwand des rechten Vorhofes übergeht (Abb. 9, 11). So wie das Septum ventriculorum einer dicken Säule gleicht (Abb. 8) und mit seiner convexen vorderen und seitlichen (rechten) Fläche in den rechten Ventrikelraum vorspringt (Abb. 8, 9, 10, 11, 12, 13), so buchtet der Stamm der Aorta auch die Innenwand des rechten Vorhofes weit nach rechts und hinten aus (Abb. 9, 10, 11, 12), so daß zwischen dem ventralen und dorsalen Abschnitt der rechten Vorhofshöhle eine nach rechts und etwas nach hinten gewandte unvollständige Scheidewand von medial (links) her zustande kommt (Abb. 10, 11, 12). Rechts von der Aorta geht der vorhin genannte, aus der Vorderwand der Auricula dextra stammende Muskelzug in eine 1,0 cm breite, der Innenwand des rechten Vorhofes angelagerte Muskelplatte über (Abb. 9, 10, 11, 12), die von der Mitte des Querdurchmessers der Aorta ab einen freien distalen nach dorsal ziehenden Rand besitzt, der sich bogenförmig in den scharfen Rand der linken Klappe der Vena cava posterior

Abb. 10. Herz eines Casuars von vorne rechts und etwas von unten. Mündung der Vena cava sup. sin. scharf eingestellt.
Nach einem Praeparat des Museums für Naturkunde in Berlin.

fortsetzt (Abb. 9, 11). Die linke Klappe zieht in einem nach ventral konkaven Bogen distalwärts und etwas nach ventral und endigt an der durch die Aorta nach rechts vorgebuchteten Innenwand des dorsalen Abschnittes des rechten Vorhofes (Abb. 9, 11). Auf der Schnittfläche der oberen seitlichen dorsoventral ausgedehnten Wand des rechten Vorhofes sind etwa elf Musculi pectinati zu zählen (Abb. 11).

Ich komme nunmehr zur Mündung der drei großen Venen in den rechten Vorhof. Die Mündung der Kranzvenen habe ich an dem Berliner Präparat nicht untersucht, um das auf eine Glasplatte aufgeklebte Präparat zu schonen. Bei Casuarius münden, wie bei Struthio, die beiden oberen Hohlvenen gemeinschaftlich mit der unteren in den dorsalen Abschnitt des rechten Teiles des Atrium dextrum; auf Abbildung 9 sind diese drei Venenmündungen sehr deutlich zu erkennen; der tiefschwarze große Schatten zwischen der linken und rechten Klappe der Vena cava posterior zeigt die Mündung der großen Vena cava posterior an. Die Mündung der Vena superior dextra, von zwei kleineren Klappen umgeben, befindet sich im Bereich des cranialen Abschnittes des Ostium venae cavae posterioris, während die Mündung der linken oberen Hohlvene 1,8 cm distal von der Mündung der rechten oberen Hohlvene im distalen Bereich des Ostium venae cavae inferioris gelegen ist (Abb. 9). Unterhalb des distalen freien Randes der linken Klappe der Vena cava posterior befindet sich ein annähernd quadratischer tiefschwarzer Schatten, der die Einmündung der von links herkommenden Vena cava superior sinistra anzeigt (Abb. 9). Die Vena cava posterior mündet als eine weit craniocaudal ausgedehnte Oeffnung zwischen zwei großen, weit ins rechte Atrium vorragenden, mit scharfen Rändern endigenden Falten. Diese Klappen sind wie die Abbildungen 9, 11 und 12 zeigen, hauptsächlich dorsoventral gestellt, wenn das Ostium venae cavae posterioris geöffnet ist. Besonders ist die linke Klappe fast rein dorsoventral gestellt (Abb. 9 und 11), während die rechte Klappe sich etwas anders verhält. Ihre proximale Hälfte steht ebenfalls sagittal (Abb. 9 und 11); in ihrer distalen Hälfte aber verläuft sie nicht nur ventralwärts (Abb. 9), sondern auch, eine Hohlrinne bildend, nach links (Abb. 10), um in der Nähe des distalen ventralen Endes der linken Klappe (Abb. 9 und 10) an der Innenwand des rechten Vorhofes zu enden, dorsal von der Stelle der Innenwand, die durch die Aorta nach rechts und dorsal vorgebuchtet wird (Abb. 9 und 10). Die linke Klappe der Vena cava posterior hat eine dorsoventrale Ausdehnung von 1,9 cm, gemessen von der Mitte ihres ventralen, freien, scharfen Randes bis zu ihrem Ursprung von der linken Wand der Vena cava posterior (Abb. 9). Ihr freier ventralwärts sehender, nach ventral konkaver Rand hat eine Fadenlänge von 2,8 cm. Der dorsale festgewachsene Rand der großen sagittalen linken Klappe entspringt mit einer nach dorsal convexen Linie von der cranialen Wand des rechten Vorhofes und der linken Wand der Vena cava posterior im Bereiche ihrer Mündung. Der ventrale freie Rand der linken Klappe zieht mit seinem cranialen Abschnitt ventralwärts und setzt sich unmittelbar in das zuerst nur 0,7 cm breite, dann, rechts von der Aorta gelegen (Abb. 9 und 11), 1,1 cm breite dorsoventral verlaufende, früher besprochene Muskelband fort, das, im Bereiche des cranialen Abschnittes der Innenwand des rechten Vorhofes gelegen, ventralwärts in drei Musculi pectinati der Auricula dextra ausläuft, einen cranialen, mittleren und caudalen. Das breite dorsoventral verlaufende Muskelband kann nicht nur den rechten Vorhof in sagittaler Richtung verkürzen, sondern wirkt auch als Zug auf die linke Klappe der Vena cava posterior. Die linke Klappe der Vena cava posterior besitzt aber nicht nur einen ventralen craniocaudal verlaufenden Rand, sondern einen zweiten freien Rand, der dorsoventral zieht und vom craniocaudalen Rand durch die an der Vorhofswandung befestigte distale ventrale Ecke der linken Klappe getrennt ist (Abb. 9). Der freie distale, dorsoventral ziehende Rand der linken Klappe der Vena cava posterior ist cranialwärts convex gekrümmt. Wir können eine dorsale und eine

Abb. 11. Herz eines Casuars von der rechten Seite. Seitenwand des rechten Vorhofes und Vorderseitenwand des rechten Ventrikels entfernt.

Nach einem Praeparat des Museums für Naturkunde in Berlin.

ventrale Hälfte dieses freien caudalen Randes der Klappe unterscheiden. Die ventrale Hälfte des caudalen Randes ist auf Abbildung 9 nicht mehr ganz zu sehen, wohl aber auf Abbildung 10. Sie erstreckt sich hier in einer geraden Linie von 1,2 cm Länge ventralwärts und heftet sich an der Stelle der Innenwand des rechten Vorhofes an, die dorsal von der durch die Aorta vorgebuchteten Innenwand gelegen ist (Abb. 10). Zwischen dem distalen Abschnitt des craniocaudalen Randes und dem ventralen Teil des caudalen Randes der linken Klappe befindet sich ein in Abbildung 9 nicht völlig zu sehender, in Abbildung 10 ganz zu überblickender, 0,9 cm breiter Muskelzug, die ventrodistale, an die Innenwand des rechten Vorhofes angeheftete Ecke der linken Klappe. Um den distalen freien Rand der ventrodistalen Ecke der Klappe herum kommt man in eine cranialwärts blind endigende Tasche, die sich zwischen dem erwähnten 0,9 cm breiten Muskelzug und der von der Aorta nach rechts und dorsal vorgebuchteten Innenwand des rechten Vorhofes befindet. Die ventrodistale Ecke der linken Klappe inseriert in einer verticalen Ausdehnung von 0,45 cm an der Innenwand des rechten Vorhofes dorsal vom Aortenwulst derselben (Abb. 10) in Gestalt einer muskulösen, cranial und caudal scharf begrenzten Klappe. Die caudale Begrenzung ist auf Abbildung 10 nur in Gestalt einer sehr feinen Linie zu erkennen.

Da die Vena cava superior sinistra, von links, vorne und oben kommend und nach rechts hinten und unten ziehend (Abb. 14), im caudalen Bereich des Ostium venae cavae posterioris in den rechten Vorhof einmündet (Abb. 9), so besitzt die linke Klappe der Vena cava posterior den eben in seiner ventralen Hälfte geschilderten freien caudalen oder distalen Rand. Er ist auf Abbildung 10 in ganzer Ausdehnung zu sehen, während der craniocaudale Rand der linken Klappe nur in seinem distalen Teile wahrzunehmen ist; der ganze craniocaudale Rand der linken Klappe ist dagegen auf Abbildung 9 zu erkennen. Der caudale Rand der linken Klappe beschreibt eine nach aufwärts convexe Linie (Abb. 9 und 10), die von dorsal nach ventral gelangt. Bei geöffnetem Ostium venae cavae posterioris ist die linke Klappe sagittal (dorsoventral) gestellt (Abb. 9). Distal vom caudalen freien Rand der linken Klappe mündet die Vena cava superior sinistra von links her in die Mündung der Vena cava posterior ein (Abb. 9 und 10). Die Vena cava superior sinistra mündet also zwischen dem caudalen freien Rand der linken Klappe und der cranialen Fläche des hohlrinnenförmig gestalteten horizontalen Abschnittes der rechten großen Klappe der Vena cava posterior, was auf Abbildung 9 und 10 sehr gut zu sehen ist. Die Mündung der Vena cava superior sinistra erfolgt mittels eines dorsoventral ausgedehnten Schlitzes, der cranial vom caudalen Rand der linken Klappe, caudal vom Horizontalabschnitt der rechten Klappe begrenzt wird. Der in die Mündung der Vena cava posterior gelangende Schlitz der Mündung der Vena cava superior sinistra hat eine dorsoventrale Ausdehnung von 1,2 cm. Der hintere Abschnitt des Mündungsschlitzes der Vena cava superior sinistra ist auch von hinten her von der Vena cava posterior aus zu sehen. Der caudale freie Rand der linken Klappe hat eine gesamte Fadenlänge von 2,3 cm. Er befestigt sich dorsal an der unteren (caudalen) Wand der Vena cava posterior, ventral an der Innenwand des rechten Vorhofes (Abb. 9 und 10). Die ventrale Befestigung ist 0,8 cm von der die Aorta bedeckenden, vorspringenden Innenwand des rechten Vorhofes entfernt (Abb. 10). Zwischen der dorsalen und ventralen kurzen Anheftungsstelle der linken Klappe liegt ihr freier caudaler Rand.

Die große rechte Klappe der Mündung der Vena cava posterior ist in ihrer proximalen Hälfte sagittal gestellt; ihre distale Hälfte zieht wagrecht von dorsal nach ventral und etwas nach links (Abb. 10) und bildet eine cranialwärts offene Halbrinne (Abb. 10). Die rechte Klappe stellt wie die linke ebenfalls eine halbmondförmige Falte dar (Abb. 9, 10, 11, 12), die proximal von der rechten Wand der Vena cava posterior entspringt, dann von der unteren Wand der Venenmündung kommt (Abb. 9, 10), um in ihrem letzten

Abb. 12. Herz eines Casuars von rechts und etwas von hinten. Seitenwand des rechten Vorhofes und Vorderseitenwand des rechten Ventrikels entfernt. Am unteren Rand der l. Kappe d. Vena cava inf. Mündung d. Vena cava sup. sin.

Man sieht auch den vorderen Rand d. linken Klappe; oberhalb desselben liegt ein kleiner Wulst der l. Wand d. r. Vorhofes, der durch die r. Lungenvene hervorgerufen wird.

Nach einem Praeparat des Museums für Naturkunde in Berlin.

Abschnitt mehr wagrecht von rechts nach links herüberzuziehen und an der Innenwand des distalen Teiles des dorsalen Abschnittes des rechten Vorhofes in der Nähe des distalen Endes des scharfen ventralen Randes der sagittalen großen linken Klappe zu enden (Abb. 9, 10). Der freie Rand der rechten großen Klappe hat eine Fadenlänge von 3,5 cm; ihre Breite oder dorsoventrale Ausdehnung, gerechnet von ihrer Anheftungsstelle bis zur Mitte ihres freien ventralen Randes, beträgt 1,0 cm. Die linke Klappe hat also eine bedeutendere dorsoventrale Ausdehnung als die rechte. In der rechten Klappe liegen ebenso wie in der linken dünne Muskelzüge, die von der ringförmigen Muskulatur der Hohlvene stammen und sich in die Klappen fortsetzen.

Die Vena cava superior dextra mündet cranial und etwas weiter ventral im Bereich des Ostium venae cavae posterioris in den rechten Vorhof ein (Abb. 9 und 10). Die Mündung erfolgt durch einen dorsoventral gestellten Schlitz, der besonders in Abbildung 9 sehr schön zu sehen ist. In der Tiefe des von zwei sagittalen Falten oder Klappen begrenzten Schlitzes hat die Vene eine dorsoventrale Ausdehnung von 1,6 cm. Im Bereich der beiden das Ostium venae cavae superioris dextrae begrenzenden, sagittal gestellten, ziemlich großen Klappen, einer linken und rechten (Abb. 9), ist der caudale Teil der Venenmündung noch größer. Die linke sagittal gestellte Klappe des Ostium der Vena cava superior dextra besitzt einen 2,1 cm langen, von dorsal nach ventral ziehenden freien scharfen caudalen Rand, der sich ventralwärts muskulös verdickt und in der Gegend der dorsalen Fläche der von der Innenwand des rechten Vorhofes bedeckten Aorta in das breite sagittal (dorsoventral) verlaufende Muskelbündel übergeht, das ventral zur Auricula dextra zieht (Abb. 9) und dorsal zum proximalen Teil der linken sagittalen Klappe der Vena cava posterior gelangt (Abb. 9). Die craniocaudale Ausdehnung oder Breite der linken Klappe der Vena cava superior dextra beträgt in ihrer Mitte 0,8 cm. Die linke Klappe der Vena cava superior dextra entspringt vom cranialen Rande der rechten Fläche der linken großen sagittalen Klappe der Vena cava posterior; die linke Klappe der Vena cava superior dextra hängt an ihrem cranialen Ursprungsrand unmittelbar mit der linken Klappe der Vena cava posterior zusammen. Rechts vom Ostium der Vena cava superior dextra befindet sich eine ähnlich gestaltete, fast gleich große, dorsoventral ziehende Klappe (Abb. 9, 10), die rechts vom ventralen Ende der linken Klappe der Vena cava superior dextra ebenfalls an dem dorsoventralwärts ziehenden Muskelband inseriert, das den Aortenwulst der Innenwand der rechten Kammer bedeckt (Abb. 9). Dorsal geht die rechte Klappe der Vena cava superior dextra direkt in den ventralen freien Rand der großen rechten Klappe der Vena cava posterior über (Abb. 9). Die rechte Klappe der Vena cava superior dextra entspringt von der Innenfläche der cranialen Wand des dorsalen Abschnittes des rechten Vorhofes mit einer nach cranial convexen Linie. Zwischen der rechten (lateral) Fläche der rechten Klappe der Vena cava superior dextra und der Innenfläche der craniodorsalen Wand des rechten Vorhofes liegt im Bereich des ventralen Teiles der Klappe ein kleiner M. pectinatus. Alle Klappen, sowohl die der hinteren Hohlvene als auch diejenigen der beiden oberen Hohlvenen enthalten Muskelfasern. Zwischen dem ventralen freien Rand der großen linken Klappe der Vena cava posterior und dem Längswulst der von links her die Innenwand des rechten Vorhofes vorbuchtenden Aorta befindet sich zum craniodorsalen Abschnitt des rechten Vorhofes ein weiter Zugang (in Abb. 12 links vom ventrodorsalen Vorhofsmuskel), der sich von der linken Klappe der Vena cava posterior noch 3,6 cm nach links herüber erstreckt. Dieser craniodorsale Raum des rechten Vorhofes reicht, von außen gesehen, bis zur Einmündung der linken und rechten Vena pulmonalis (Abb. 5). Wie die Innenwand des rechten Vorhofes in der Richtung von ventral und links nach dorsal und rechts ins Innere der Vorhofslichtung vorgebuchtet wird (Abb. 9, 10, 11, 12), so ruft auch der rechte Stamm der Vena pulmonalis links von der linken Klappe der Vena cava posterior im Bereich

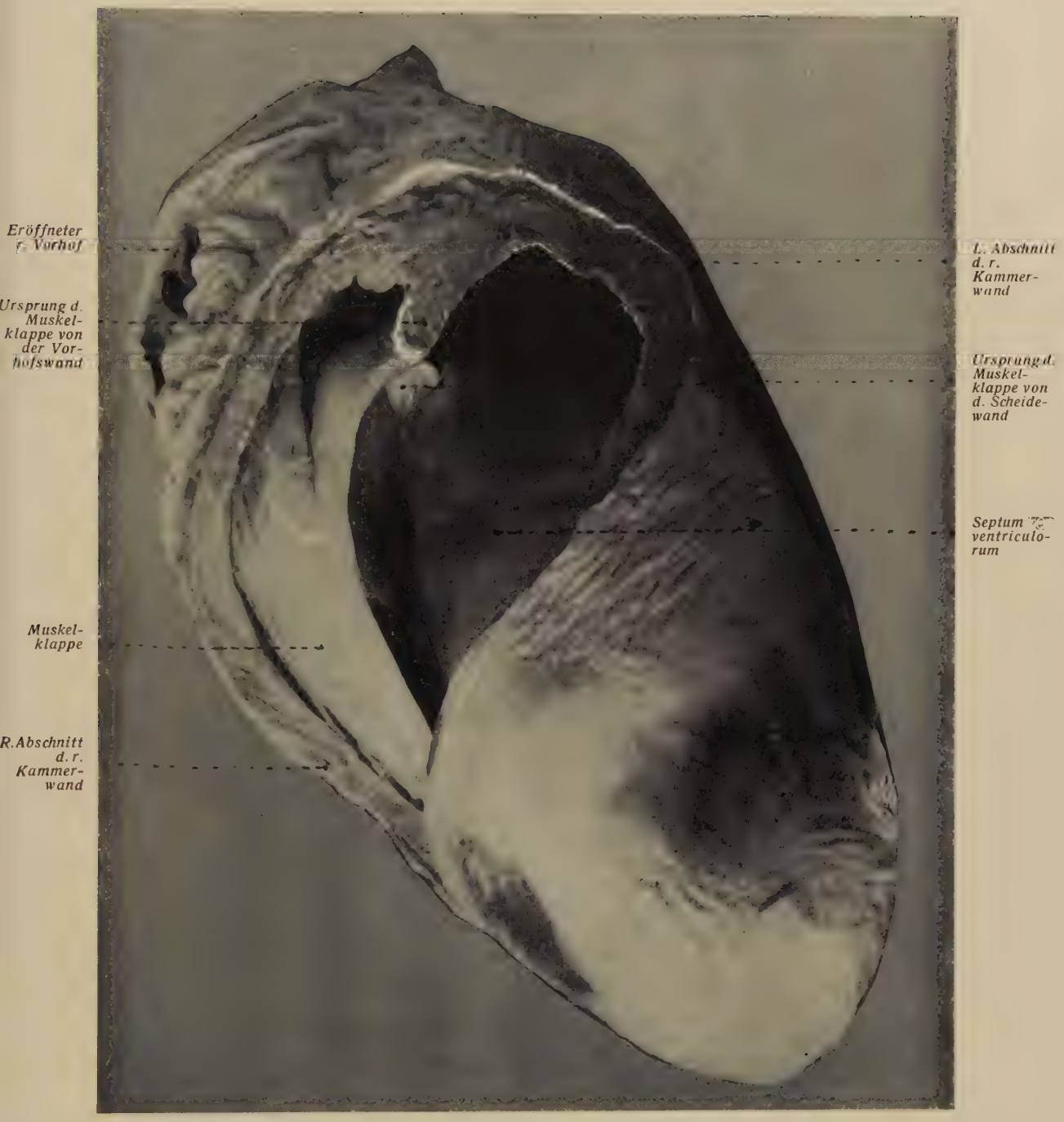

Abb. 13. Herz eines Casuars von vorne, rechts und etwas von unten.
Man sieht von unten in den rechten Ventrikel.
Nach einem Praeparat des Museums für Naturkunde in Berlin.

der Vorhofswand eine Vorwölbung hervor (Abb. 12, oberhalb der linken Klappe), die von cranial, dorsal und links nach caudal, ventral und etwas nach rechts zieht (Abb. 12). Zwischen den durch die Vena pulmonalis links und die Aorta rechts vorgebuchteten Wandungen des rechten Vorhofes gelangt man in den dorsalen linken Teil des rechten Vorhofes, dessen craniale Wand sich bis zu den Wurzeln der beiden Lungenvenen herübererstreckt (Abb. 5). Von der Mitte der rechten Fläche des cranialsten Abschnittes der durch die Aorta vorgebuchteten Innenwand des rechten Vorhofes entspringt, von rechts her bedeckt von dem breiten dorsoventral verlaufenden Muskelband und deshalb auf Abbildung 12 nicht zu sehen, ein zunächst 0,5 cm breites Muskelbündel, das um den dorsalen Umfang der Aorta herum an der unteren Fläche der cranialen Wand des rechten Vorhofes nach links und oben, dann aber ventralwärts zieht und, ventralwärts breiter werdend, einen dicken, eine freie convexe Fläche besitzenden Muskelwulst darstellt, der einige Längsfurchen besitzt und in den drei dicke von cranial und dorsal kommende Musculi pectinati einstrahlen. Dieser Muskelwulst besitzt offenbar die Aufgabe, das Blut aus dem craniodorsalen linken Abschnitt des rechten Vorhofes bei der Vorhofssystole gegen das Ostium venosum dextrum zu leiten.

Aus dem r e c h t e n V e n t r i k e l ist die vordere und laterale Wand in Gestalt eines 6,2 cm langen und 3,9 cm breiten Fensters entfernt (Abb. 8, 9, 10, 11, 12, 13). Im Bereiche des d i s t a l e n Schnittrandes sieht man die Verbindung des caudalen Endes der Scheidewand mit der Ventrikelwand (Abb. 8, 9, 10, 11, 12); hier finden sich etwa fünfzehn Muskelbalken, die die Scheidewand mit der Innenwand des rechten Ventrikels verbinden. Ferner sind sieben größere Muskelbalken vorhanden, die eine Länge von 0,7 und eine Dicke von 0,2 cm haben und von der Scheidewand hinten und medial zur Innenwand des rechten Ventrikels nach vorne und lateral ziehen. Die zwischen den gröberen Balken befindlichen Gruben besitzen eine Tiefe von etwa 0,9 cm. Nach Entfernung der lateralen Wand des rechten Ventrikels ist gut zu erkennen, wie dieser ventral und dorsal den linken Ventrikel umfaßt (Abb. 8, 9, 10, 11, 12, 13, 15). Die Dicke des rechten Ventrikels beträgt 0,4 cm. Die Scheidewand besitzt eine sehr stark convex gewölbte, nach rechts gerichtete Fläche und gleicht einer Säule, um die die laterale Muskelklappe in einer Spirale von oben, vorne und rechts nach unten, hinten und links herumgewunden ist (Abb. 8, 9, 10, 11, 12, 13, 15). An der Scheidewand selbst sieht man auf Abbildung 8 eine mehr links gelegene Fläche, auf welcher die Muskelfasern einen von cranial nach caudal gerichteten Verlauf besitzen, während auf dem mehr nach rechts gewandten Abschnitt der Scheidewandfläche die Muskelfasern von cranial und dorsal nach caudal und ventral verlaufen. Nach Entfernung der vorderen und lateralen Wand des rechten Ventrikels sieht man die demselben angehörigen Klappen, einen m e d i a l e n M u s k e l z u g, der nur von unten her zu sehen und kurz ist, von der Scheidewand kommt und zur kleineren, mehr distal gelegenen Ursprungsportion der lateralen Muskelklappe zieht (Abb. 13), und eine große laterale Muskelklappe, die in ganzer Ausdehnung zu überblicken ist (Abb. 8, 9, 10, 11, 12, 13, 15). Die laterale Muskelklappe stellt eine etwa 6,3 cm lange und 0,2 cm dicke Muskelplatte dar, die von der Innenfläche des proximalen und ventrolateralen Abschnittes der Wand des rechten Ventrikels mit zwei Ursprüngen kommt (Abb. 8, 9, 11, 13). Die mehr nach vorne (ventral) reichende, kleinere Ursprungsportion der lateralen Muskelklappe hat vorne eine vertikale Ausdehnung von 0,9 cm; sie besitzt einen freien cranialen 1,2 cm langen und einen caudalen längeren, freien Rand und zieht in fast wagrechter Richtung von links nach rechts; nur ihr längerer caudaler freier Rand verläuft zugleich nach rechts, caudal und dorsal, um in den freien caudalen Rand der größeren Portion der lateralen Muskelklappe überzugehen. Die vordere Ursprungsportion besitzt eine ventrale, der Ventrikelwand zugekehrte und eine dorsale, gegen die Kammerscheidewand sehende Fläche, sowie einen cranialen und caudalen, etwa 0,2 cm dicken freien

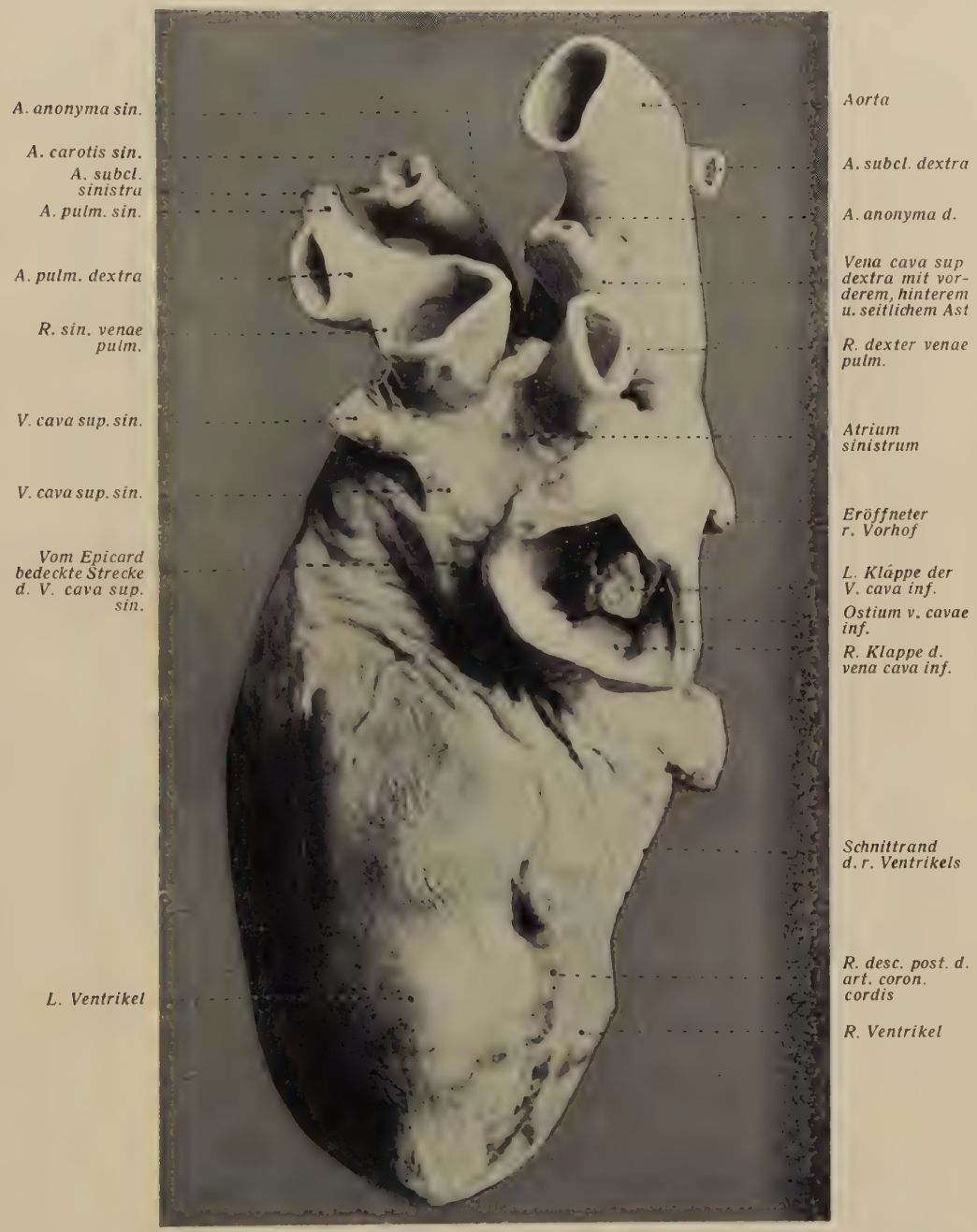

Abb. 14. Herz eines Casuars von hinten.
Nach einem Praeparat des Museums für Naturkunde in Berlin.

Rand. Der craniale Rand zieht in einem nach oben konkaven Bogen von links nach rechts und geht etwas nach innen (dorsal) vom Ursprung des größeren Abschnittes der Muskelklappe zur Innenfläche der Wandung der Atrioventricular grenze (Abb. 13, 8, 11). Der caudale Rand der vorderen kleineren Ursprungsportion verläuft in einer nach oben convexen Linie von links und cranial nach rechts und caudal und geht in den distalen (caudalen) Rand der größeren Portion der lateralen Muskelklappe über. Die vordere Ursprungsportion der lateralen Muskelklappe kommt, 3,5 cm distal von der Spitze der Auricula dextra gelegen, von der Innenfläche der vorderen Wand des rechten Ventrikels (Abb. 13), welcher an dieser Stelle eine beträchtliche Dicke besitzt (Abb. 13). Während der rechte Ventrikel im allgemeinen eine nur 0,4 cm dicke Wandung besitzt, ist dieselbe an dieser Stelle 0,8 cm dick. Zur Scheidewandfläche der vorderen Ursprungsportion gelangt vom obersten Abschnitt der vorderen Fläche des Kammerseptum eine an ihrem distalen freien Rande 0,8 cm lange Muskelfalte (in Abb. 13 als „Ursprung der Muskelklappe von der Scheidewand" bezeichnet), die als annähernd sagittal gestellte Platte von dorsal nach ventral zieht, einen freien caudalen Rand sowie eine rechte und linke Fläche besitzt. Sie stellt wohl die Septalklappe des rechten Ventrikels dar. Die linke Fläche dieser 0,8 cm langen septalen Muskelfalte begrenzt oben eine quere taschenförmige Vertiefung, an die sich cranial ein querer, von der Scheidewand zur Innenfläche der Ventrikelwand erstreckender Muskelwulst anschließt. Die rechte Fläche der 0,8 cm langen septalen Muskelfalte geht cranialwärts in die ventrale Begrenzung des Ostium atrioventriculare dextrum über.

Die hintere größere Ursprungsportion der lateralen Muskelklappe windet sich spiralig als breites Muskelband von links, oben, vorne nach rechts unten und hinten um die laterale und hintere Fläche der Scheidewand herum, so daß der größere Abschnitt der lateralen Muskelklappe nach Entfernung der rechten Seitenwand des weit nach dorsal herüberreichenden rechten Ventrikels hauptsächlich von rechts zu sehen ist (Abb. 8, 9, 10, 11, 12, 13, 15). Der obere Rand der hinteren größeren Ursprungsportion kommt von der Innenfläche der lateralen Wand der Atrioventricular grenze. Im Bereich des cranialen linken Abschnittes der hinteren Ursprungsportion gehen von der Innenwand des rechten Ventrikels drei kurze Muskelbündel von links und oben nach rechts und unten in den Hauptmuskel der lateralen Muskelklappe über. Die laterale Muskelklappe besitzt einen 5,0 cm langen, von links oben nach rechts unten ziehenden freien Rand. Das rechte Ende der lateralen Muskelkklappe zeigt eine unvollständige Trennung in zwei Stücke (Abb. 9). Das proximale stellt einen 0,7 cm breiten und etwas längeren Muskelzug dar, der nach dorsal und caudal zur Innenfläche der seitlichen Wand der rechten Kammer übergeht, die bei geöffnetem Ostium sehr nahe an der lateralen Muskelklappe liegt (Abb. 9 und 15). Das distale Stück des rechten Endes der lateralen Muskelklappe ist 1,4 cm breit und gelangt zur dorsalen rechten Fläche der weit nach rechts und hinten gekrümmten Scheidewand. Zum distalen Abschnitt des größeren Stückes der lateralen Muskelklappe gelangt von der Innenfläche der hinteren Wand des rechten Ventrikels ein kurzer, nach links und etwas nach vorne ziehender Muskelbalken (Abb. 9).

Der Hohlraum der rechten Kammer gehört dem Ventralabschnitt des Herzens an, aber er reicht noch weit nach dorsal und links herüber. Auf einem Querschnitt umfaßt die rechte Ventrikelhöhle die linke Herzkammer als hufeisenförmiger Schlitz (Abb. 15). Da die Ventrikelscheidewand stark convex gewölbt in den Hohlraum der rechten Kammer vorspringt, so entsteht der Eindruck, als ob die rechte Kammer nichts als eine durch das Auseinanderweichen der rechten Außenwand der linken Kammer gebildete Tasche sei (Abb. 15). Da sich die rechte Kammer auf der Dorsalseite des Herzens weit nach links herüberstreckt, so ist auch das hintere Ende des langen schlitzförmigen Ostium atrioventriculare dextrum weit nach links zu gelegen. Das venöse Ostium der rechten Kammer befindet sich zwischen der convex nach rechts gewölbten Kammerscheidewand und dem freien Rand der Muskelklappe. Sowohl die

rechte Fläche der Ventrikelscheidewand als auch die Innenfläche der Außenwand der rechten Kammer ist vollkommen glatt, so daß der Reibungswiderstand bei der Ventrikelkontraction sehr herabgesetzt wird. Die rechte Kammerwand besitzt an dem Casuarherzen der Abbildung 17 eine Dicke von 0,6 cm, während die linke Kammerwand 1,7 cm dick ist. Die linke Kammerwand ist somit 2,8mal so dick als die rechte. Dort, wo die Innenfläche der rechten Kammerwand in die Kammerscheidewand übergeht, finden sich zahlreiche, kräftige, aber kurze Muskelbälkchen als letzter Rest der ehemaligen Spongiosastruktur im Hohlraum des Ventrikels. Cranial und ventral geht der rechte Ventrikel in den völlig rudimentär gewordenen und in den rechten Ventrikel einbezogenen Conus arte-

Abb. 15. Querschnitt durch das Herz eines Casuars. Von unten gesehen. Im r. Ventrikel die Muskelklappe, die hinten quer durchschnitten ist. Nach einem Praeparat des Museums für Naturkunde in Berlin.

riosus über, der sich in den Stamm der Lungenarterie fortsetzt. Vom Conus sind nur mehr die drei Taschenklappen übrig geblieben. Durch das zwischen Aorta und Arteria pulmonalis auftretende Septum ist der Truncus arteriosus geschieden und die erhalten bleibenden Semilunarklappen sind wohl ein Rest der distalen Klappenreihe des Conus arteriosus. Die Länge des vom Ansatz der Semilunarklappen bis zur Teilung in die beiden Lungenarterienaeste reichenden Lungenarterienstammes beträgt an dem Herzen des Casuars der Abbildung 16 2,5 cm. Im Ueberrest des Conus arteriosus befinden sich drei sehr dünnhäutige Semilunarklappen, eine dorsale und zwei ventrale, von denen die eine rechts, die andere links gelegen ist (Abb. 16). Nach kurzem Verlaufe teilt sich der einheitliche Lungenarterienstamm in die beiden Lungenarterienäste (Abb. 16). Im Bereiche des ventralen Abschnittes der Herzbasis entspringen fünf Arterienstämme ganz nahe beieinander (Abb. 8): die beiden Aeste der Arteria pulmo-

nalis, die beiden Arteriae anonymae und die Aorta. Der vordere linke Ast der Arteria pulmonalis, die beiden Arteriae anonymae und die Aorta liegen in einer nach ventral convexen Ebene. Das am weitesten nach links gelegene Gefäß ist der linke Ast der Arteria pulmonalis, der etwas mehr ventral als der rechte gelegen ist, während die Aorta das am weitesten nach rechts gelegene Gefäß darstellt (Abb. 8). An dem Casuarherzen der Berliner anatomischen Sammlung entspringt die Arteria pulmonalis als ein 1,9 cm dicker und 1,6 cm langer Stamm aus der linken ventralen und cranialen Ecke des rechten Ventrikels (Abb. 8); sie teilt sich in zwei hintereinander gelegene Aeste, von denen der rechte Ast durch die Arteria anonyma sinistra verdeckt wird (Abb. 8). Die beiden Aeste der Arteria pulmonalis sind zunächst spindelförmig angeschwollen und erhalten, 3,8 cm von der Herzbasis entfernt, einen geringeren Querschnitt. 5,0 cm proximal vom Ursprung der linken Arteria pulmonalis aus der Herzbasis geht vom oberen Rande des Gefäßes ein 0,3 cm dicker Strang ab, der an dem Präparat kurz abgeschnitten ist und den Rest eines Ductus arteriosus Botalli darstellen dürfte. Bezüglich des Ductus arteriosus Botalli bemerkt G a d o w für die Vögel, daß an den Lungenarterien s t r a n g f ö r m i g e Reste desselben vorhanden sein können; an dem von J a n s e n untersuchten Herzen von Ciconia atra handelte es sich nicht um bindegewebige Stränge, sondern um Ausbuchtungen des linken und rechten Astes der Lungenarterie, die sondierbar waren. Im Gegensatz zu dem Verhalten bei den Reptilien ist bei den Vögeln der aus dem rechten Ventrikel entspringende linke Aortenbogen verschwunden, so daß nur der rechte aus dem linken Ventrikel kommende Bogen übrigbleibt; das hat zur Folge, daß nunmehr das venöse Blut völlig vom arteriellen geschieden ist und daß die rechte Herzkammer der Vögel eine dünnere Wand als bei den Reptilien aufweist. „Der bei den Säugetieren erhalten gebliebene linke Aortenbogen bedingt den Ausschluß der Sauropsiden von der Vorfahrenreihe der Säugetiere. Die Entwicklung des Herzens und der Arterienbogen ist bei den Reptilien und Vögeln ihren eigenen Weg gegangen und der in Veränderungen des Herzens und der Arterienbögen bei den Reptilien beschrittene Weg ist bei den Vögeln zu seinem Ende gelangt. Die Erhaltung des reinen arteriellen Blutes in der Arterienbahn entspricht der Steigerung der Lebensenergien, welche bei den Vögeln in so vielen Erscheinungen zum Ausdruck gelangt" (G e g e n b a u r).

B) **Linkes Herz.**

Der l i n k e V o r h o f ist beim Casuar bedeutend kleiner als der rechte. Der linke Vorhof besitzt an dem Herzen des Casuars der Berliner Sammlung eine quere Ausdehnung von 3,8 cm; dorsoventral ist er sehr wenig entfaltet, da das Lumen des rechten Vorhofes sehr weit nach dorsal herüberreicht; seine Höhe mißt 3,0 cm. In seine craniale Wand münden, von hinten oben nach vorne unten ziehend, zwei nebeneinander gelegene Venae pulmonales ein, eine linke und rechte (Abb. 2, 3, 4, 6, 7), von denen die linke etwas größere einen Durchmesser von 1,3, die rechte einen Durchmesser von nur 1,0 cm besitzt. Beide Venen münden getrennt in den linken Vorhof. Caudal von der Basis der Vena pulmonalis sinistra verläuft die Vena cava superior sinistra nach rechts (Abb. 14). Nach S c h r o e d t e r münden bei Rhea americana beide Venae pulmonales zu einem kurzen einheitlichen Stamm zusammen, der die hintere Wand des linken Vorhofes durchsetzt. Casuarius würde demgemäß bezüglich der Einbeziehung des Lungenvenenstammes in den linken Vorhof das fortgeschrittenere Verhalten zeigen. Der Innenraum des Atrium sinistrum ist teilweise auf den Abbildungen 17, 18 und 19 zu sehen. Aus der cranialen Wand des linken Vorhofes ist ein 4,0 cm in dorsoventraler Richtung messendes Fenster herausgeschnitten worden, das einen Einblick in den linken Vorhofsraum, das Ostium atrioventriculare sinistrum und die Atrioventricularklappe gestattet (Abb. 19). Die Wand des linken Vorhofes ist weit dicker, weil mit mächtigeren Muskeln versehen als diejenige des rechten (Abb. 19). Dorsal vom Ramus sinister arteriae pulmonalis erkennt man auf Abbildung 19 die Durchschnitte von drei mächtigen,

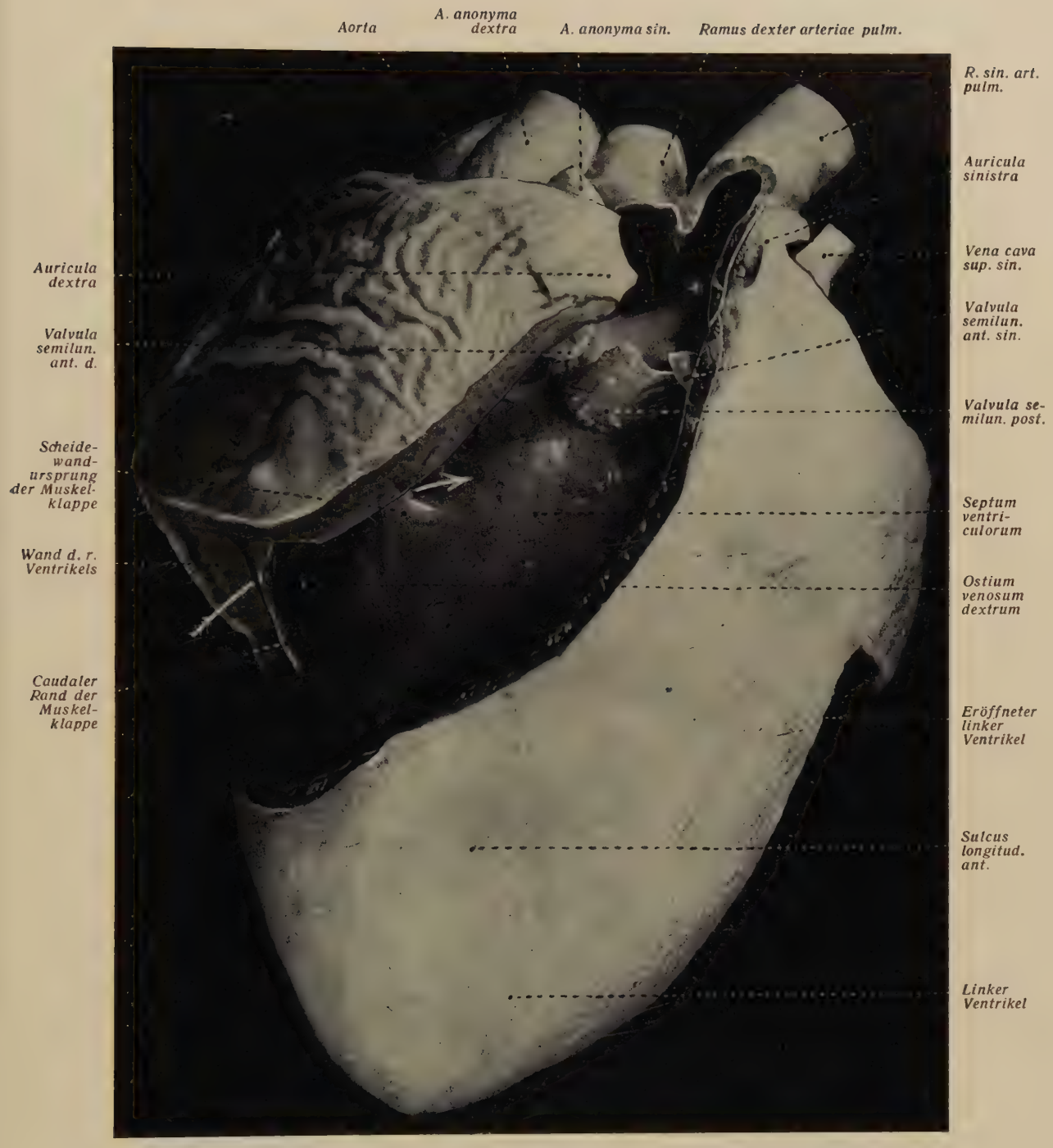

Abb. 16. Herz eines Casuars von vorne. Rechter Ventrikel, Conus, Lungenarterienstamm und die beiden Lungenarterienäste eröffnet. Lateral von der Muskelklappe und ihrem Scheidewandursprung ein Pfeil. Nach einem Praeparat von Prof. Kurz.

ungefähr 0,7 cm dicken Muskelbalken, die von rechts nach links verlaufen und aus der cranialen Wand des linken Vorhofes in die linke Außenwand übergehen (Abb. 19). Die Innenwand der linken Aurikel ist ziemlich glatt. Wie bei Rhea zerfällt der linke Vorhof in einen linken ventral gelegenen Raum, der eine ventrale, seitliche und craniale Wand besitzt, die die Trägerin der Musculi pectinati ist, und einen glattwandigen mehr rechts und dorsal befindlichen Raum, in welchen von rechts und cranial die beiden Lungenvenen einmünden (Abb. 19). Die Mündungen derselben sind auf Abbildung 19 nicht zu sehen, weil sie durch eine dachförmig vorspringende, einen linken freien Rand besitzende, muskulöse Falte, die durch das Vorspringen der Wand der linken Lungenvene in das Atrium sinistrum zustande kommt, verdeckt werden (Abb. 19). Diese Falte ist bei Rhea weit besser ausgeprägt und charakteristischer gestaltet als bei Casuarius. Diese Falte steht nicht wie bei Rhea wagrecht, sondern ist im Sinne der Verlaufsrichtung der einmündenden linken Lungenvene sehr schräg gestellt, so daß sie den Eindruck der unmittelbaren Fortsetzung der linken Wand der Vena pulmonalis sinistra in den linken Vorhof macht (Abb. 19). Diese Muskelfalte ist unter den Reptilien bei Cyclodus, Trachysaurus, Lacerta und Naja in Vorbereitung oder schon mehr oder weniger durchgeführt (R ö s e). Bei den Vögeln zeigt sie verschiedene Grade der Ausbildung. Die Querfalte hat wohl die Aufgabe, den arteriellen Blutstrom aus den Lungenvenen gegen das Ostium venosum sinistrum zu lenken. Während diese Falte bei Casuarius kurz, dick und muskulös ist, ist sie bei Rhea viel mächtiger entwickelt und stellt bei Struthio ein sehr langes und membranöses Gebilde dar; am besten ist sie aber bei den Schwimm- und Watvögeln ausgebildet, während sie den Sperlingsartigen fehlt. Der caudal von der dachförmigen, schräg abfallenden Falte noch weit nach dorsal gegen die Einmündungen der beiden Lungenvenen ausgedehnte Raum des linken Vorhofes, der durch Einbeziehung des Lungenvenenstammes in letzteren einen Zuwachs erfahren hat, ist wie die Innenwand der Lungenvenen glattwandig. In der Tiefe des linken Vorhofes erkennt man das in ventrodorsaler Richtung einen Spalt bildende Ostium atrioventriculare sinistrum, das von zwei häutigen Klappen begrenzt wird. Die von dem eröffneten linken Vorhof aus sichtbare Vorhofsscheidewand ist glatt und verläuft ziemlich schräg von links und cranial nach rechts und caudal. In dieselbe strahlen teilweise die auf Abbildung 19 sichtbaren drei Musculi pectinati ein. Die Vorhofsscheidewand ist, entsprechend der starken Ausdehnung des rechten Vorhofsraumes nach links, in ihrem cranialen Teil sehr weit nach links verlagert und fällt sehr schräg nach rechts ab. Ihr cranialer Teil hängt unmittelbar mit der erwähnten Muskelfalte zusammen. An dem von der Basis betrachteten Herzens würde die Grenze der beiden Vorhöfe und damit die Lage des cranialen Teiles des Vorhofsseptum durch eine vom Ramus sinister arteriae pulmonalis nach der Vena pulmonalis sinistra gezogene Linie gegeben sein.

Aus der Seitenwand des l i n k e n V e n t r i k e l s ist ein 5,1 cm langes und cranial ebenso breites Fenster herausgeschnitten worden, das einen Einblick in die linke Ventrikelhöhle gestattet (Abb. 20). Die vertikale Ausdehnung des Binnenraumes des linken Ventrikels beträgt 3,3 cm. Entsprechend der sehr mächtigen Muskelwand des linken Ventrikels ist der Binnenraum desselben verhältnismäßig sehr klein. Am Ostium atrioventriculare sinistrum finden sich zwei Segelklappen, eine äußere und eine innere, die mit dicken und kurzen Chordae tendineae zu einem ventralen und dorsalen, undeutlich aus der Ventrikelwand differenzierten Papillarmuskel ziehen (Abb. 20). Aus dem linken Ventrikel kommt die Aorta hervor, deren Ostium drei Semilunarklappen besitzt, zwei dorsale und eine ventrale (Abb. 17 und 18). 0,9 cm cranial von der rechten dorsalen Semilunarklappe der Aorta befindet sich die Oeffnung für die Arteria coronaria cordis (Abb. 17). Aus der aufsteigenden Aorta entspringt die Arteria anonyma sinistra und dextra (Abb. 17). Die beiden letzteren und der

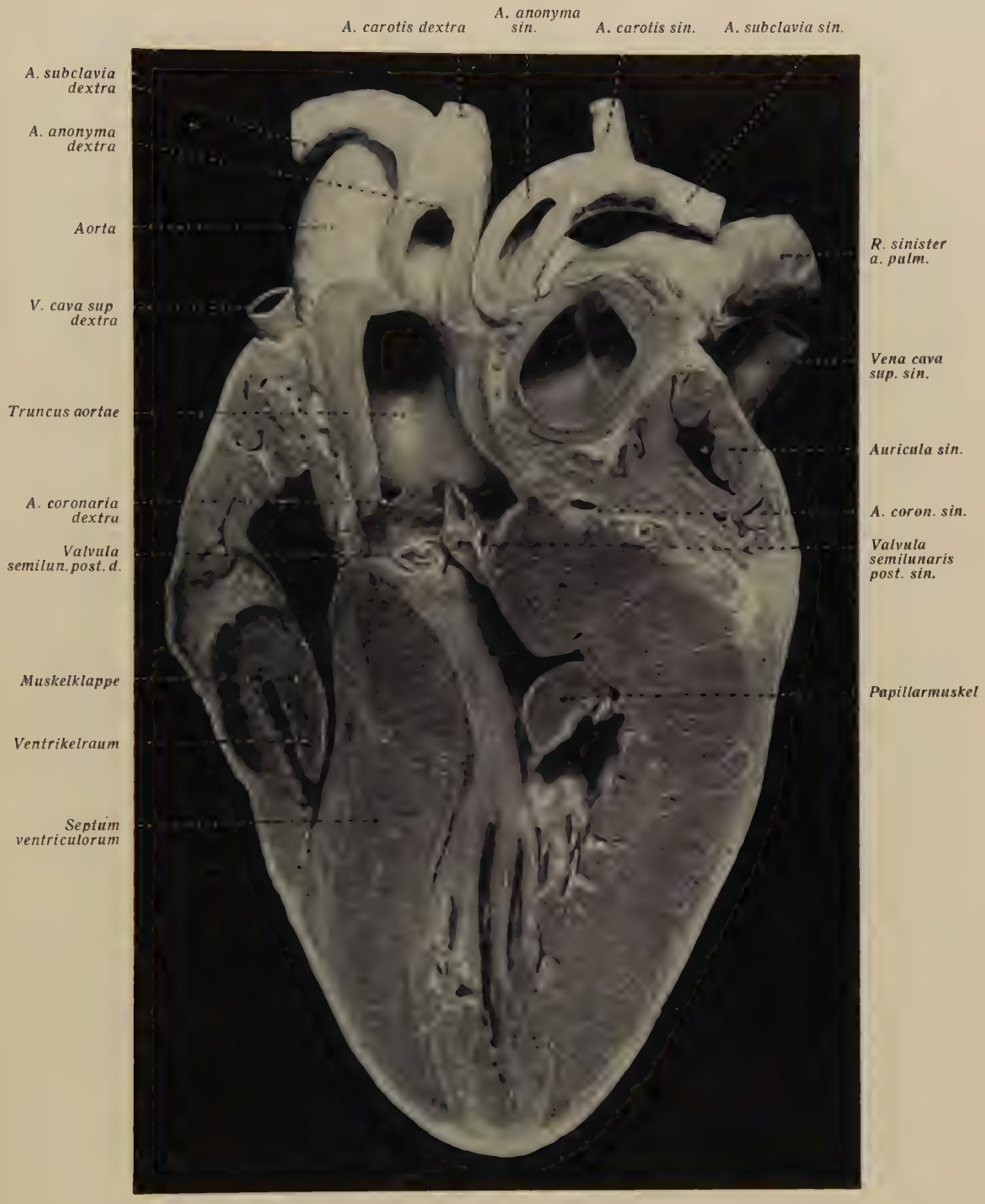

Abb. 17. Frontalschnitt durch das Herz eines Casuars. Dorsale Hälfte. Nach einem Praeparat von Prof. Kurz.

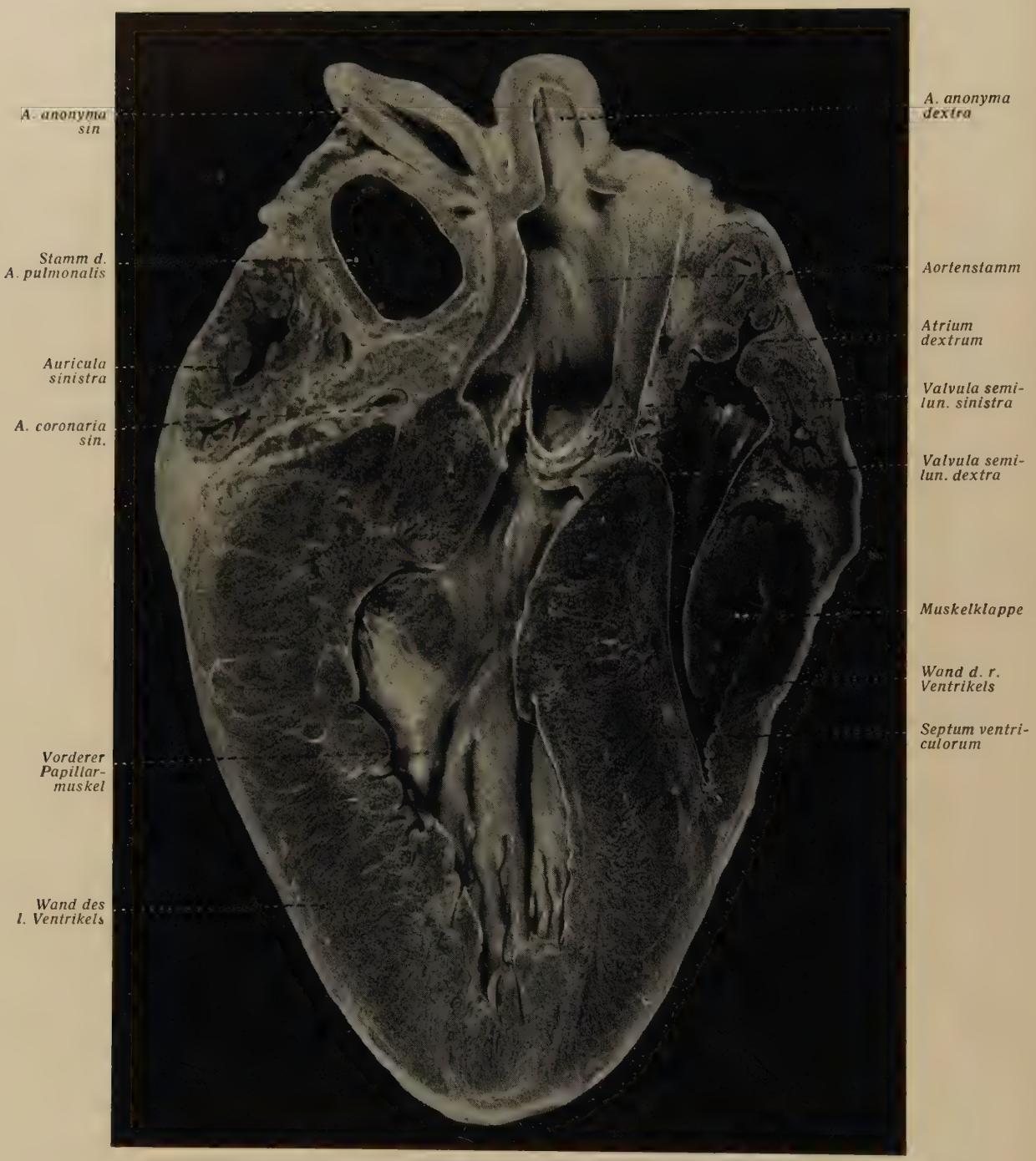

Abb. 18. Frontalschnitt durch das Herz eines Casuars. Ventrale Hälfte.
Nach einem Praeparat von Prof. Kurz.

Aortenstamm sind in einer von links und ventral nach rechts und dorsal ziehenden Ebene gelegen (Abb. 8). Die beiden Arteriae anonymae entspringen mit einem sehr kurzen gemeinschaftlichen Stamm aus dem ventralen und linksseitigen Umfang der Aorta, welche am Ursprung aus dem Herzen einen Durchmesser von 3,1 cm besitzt. Der rechte Vorhof umfaßt von links und ventral

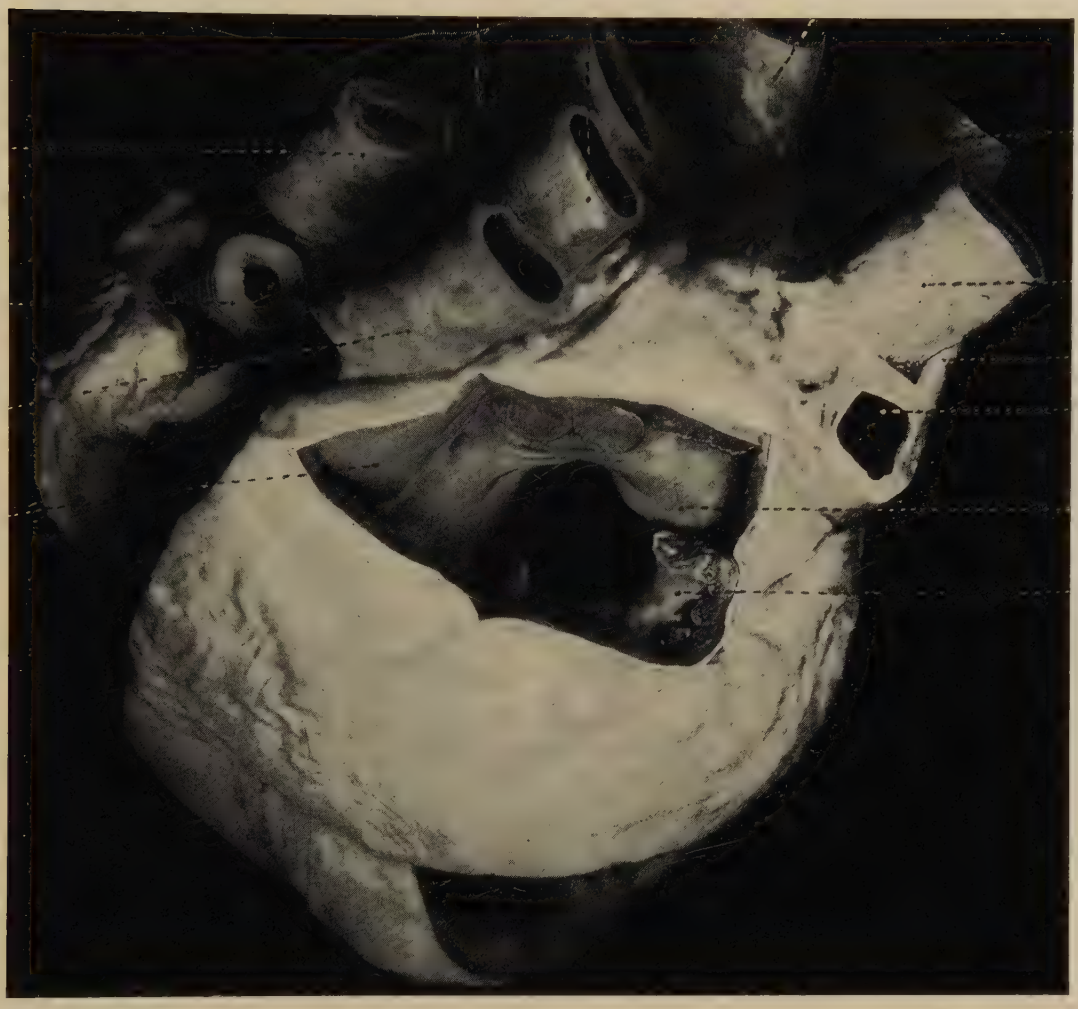

Abb. 19. Herz eines Casuars von basal u. links gesehen. Craniale Wand des l. Vorhofes entfernt. Cranial von der dachförmigen Falte drei quere Muskelbalken. Nach einem Praeparat von Prof. Kurz.

nach rechts und dorsal die Arteriae anonymae und die Aorta. Im Bereich des cranialen Randes des rechten Vorhofes sind die beiden Arteriae anonymae und der Aortenbogen in drei Stämme getrennt. Die linke Arteria anonyma teilt sich 4,6 cm oberhalb ihres Ursprungs in eine Arteria carotis und Arteria subclavia sinistra (Abb. 17); die etwas weiter dorsal gelegene Arteria anonyma dextra zerfällt 4,3 cm oberhalb ihres Ursprungs in dieselben beiden Gefäße. Die Aorta, die wie die beiden Arteriae anonymae nach oben und hinten zieht,

besitzt hinter dem Ursprung der Arteria anonyma dextra einen Durchmesser von 2,3 cm. Von der Vena cava superior dextra ist die Dorsalseite des Ursprungs der Aorta 1,4 cm entfernt. Das zwischen den beiden Gefäßen gelegene Stück der cranialen Vorhofswand gehört dem rechten Vorhof an.

Die Ventrikelscheidewand ist sehr dick; sie übertrifft bei Casuarius und Struthio an Dicke die äußere linke Kammerwand. An der in den linken Ventrikel sehenden Scheidewandfläche sind sehr deutliche, ziemlich breite Längswülste vorhanden, die durch tiefe Furchen voneinander getrennt sind (Abb. 17). Gegen die Höhlung des rechten Ventrikels springt die rechte Fläche der Ventrikelscheidewand stark convex gekrümmt vor (Abb. 8) und um sie herum lagert sich die äußere Wand des rechten Ventrikels und die Muskelklappe. Die in die rechte Ventrikelhöhle sehende Scheidewandfläche ist glatt; nur dort, wo Septum und Ventrikelwand zusammenstoßen, sind schräg von der Kammerinnenwand zum Septum tretende kräftige, kurze Muskelbalken vorhanden (Abb. 8). Sie sind auch bei Rhea gut entwickelt, während bei Struthio an ihrer Stelle nur unscheinbare Sehnenfäden vorhanden sind. Das Verhältnis beider Ventrikel zueinander und zur Scheidewand zeigt die Abbildung 15, die einen Querschnitt durch die Ventrikel eines Casuarherzens darstellt. Die Breite beider Ventrikel zusammen beträgt hier 8,0, der sagittale Durchmesser 6,0 cm. Der linke Ventrikel ist 5,7 cm breit und besitzt einen sagittalen Durchmesser von 5,0 cm. Die Entfernung der Mitte der rechten Fläche des linken Ventrikels vom Außenrand des rechten Ventrikels beträgt 1,7 cm. Der rechte Ventrikel hat eine Wanddicke von 0,9 cm. Dort, wo der vordere linke Abschnitt der Muskelklappe von der Ventrikelwand kommt, ist diese 1,1 cm dick (Abb. 15). Die rechte Ventrikelhöhle ist auf dem Querschnitt eine hufeisenförmige enge Spalte, die auf der Dorsalseite weiter nach links als auf der Ventralseite herüberreicht (Abb. 15). Die hintere Hälfte der Kammerspalte wird von der Muskelklappe ausgefüllt, deren caudaler freier Rand auf eine Strecke von 1,3 cm sichtbar ist (Abb. 15); er gehört der mehr nach links herüberragenden Ursprungsportion der Muskelklappe an, die von der an dieser Stelle verdickten Vorhofswand entspringt. Die Bündel des hinteren Teiles der Muskelklappe sind schräg getroffen. Durch die Muskelklappe wird der Spaltraum des rechten Ventrikels in einen rechten und linken Abschnitt zerlegt (Abb. 15). Auf Abbildung 16 ist in den nach außen von der Muskelklappe gelegenen Raum ein Pfeil gesteckt, der zwischen dem Scheidewandursprung der Muskelklappe und der Ventrikelscheidewand in den nach innen von der Muskelklappe gelegenen Raum führt. Die Ventrikel besitzen außen eine sehr deutliche Längsmuskulatur, die am rechten Ventrikel bis zu 0,2 cm, links etwas dicker wird (Abb. 15). Die Längsmuskelschichte ist besonders deutlich an der äußeren und hinteren Fläche der rechten Ventrikelwand zu erkennen; ventral gehen die Längsmuskelzüge in eine mehr schiefe Richtung über; die mittlere Muskelschichte der rechten Ventrikelwand verläuft circulär; sehr stark ist sie am linken Ventrikel ausgeprägt; nach innen zu ist wieder eine dicke Längsmuskelschicht am linken Ventrikel vorhanden.

Das Reizleitungssystem habe ich nicht untersuchen können. Ueber dasselbe haben Benninghoff, Clark, Davis, Dennan, Favaro, Flack, Frank, Gadow, Hoffmann, Holmes, Kato, Keith, Külbs, Mackenzie, Mangold, Obermeyer, Ohmori, Shindo, Tang, Tawara und Yokochi bei den Vögeln gearbeitet. Flack hat bei den Vögeln im Sinusgebiet nach Reizleitungsfasern gesucht, ohne indessen zu einem Ergebnis zu kommen. Kato und Mangold fanden dann dicht an der Einmündung der großen Venen in den rechten Vorhof in der Wand des letzteren bei der Ente, der Gans und dem Huhn diejenige Stelle des Reizleitungssystems, von dem aus die Zahl der Herzschläge beeinflußt werden konnte. Ferner entdeckten Davis, Ohmori und Shindo ventral und rechts an der Mündung

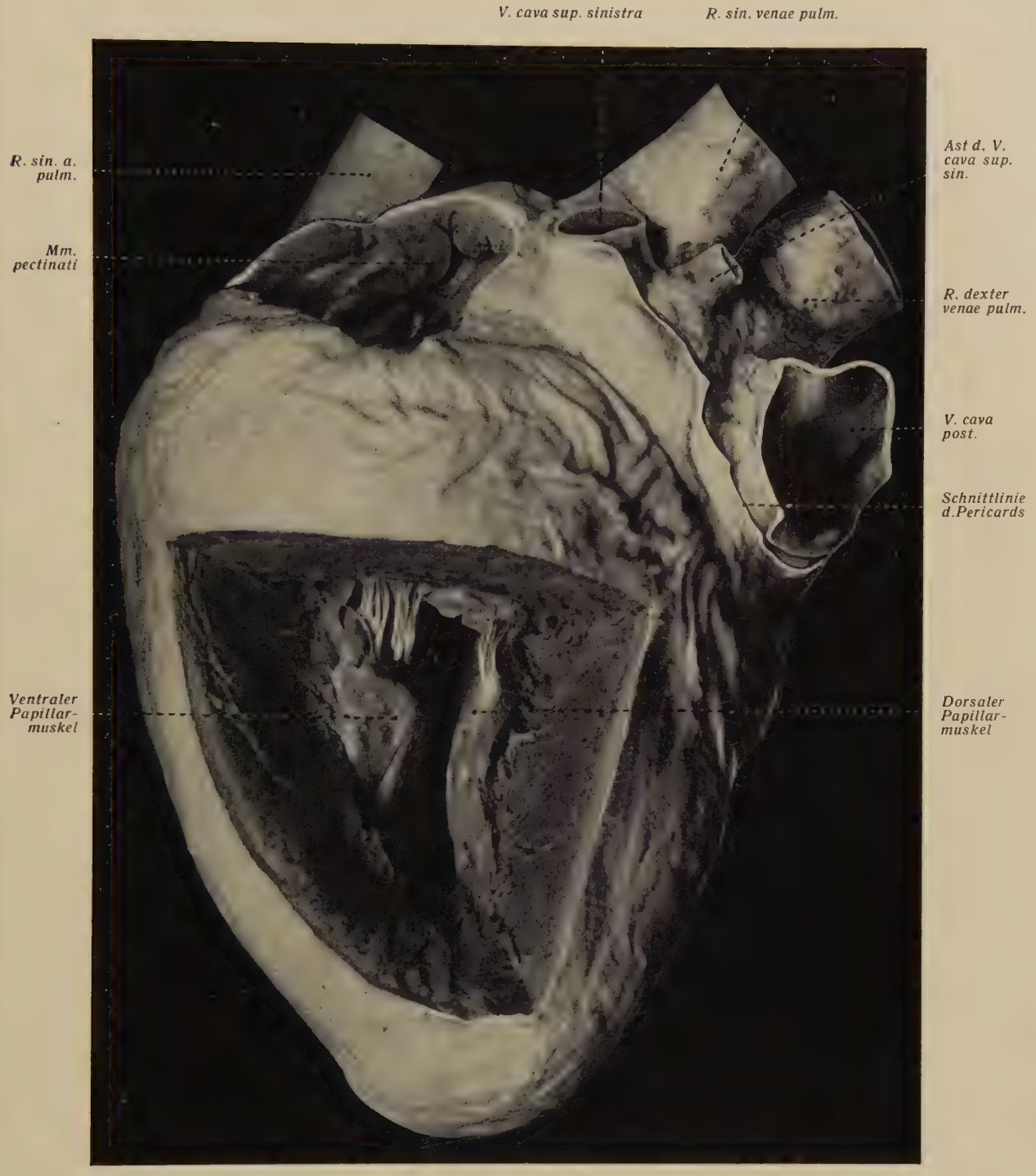

Abb. 20. Herz eines Casuars von links u. etwas dorsal gesehen. Seitenwand des l. Vorhofes u. des l. Ventrikels entfernt. Nach einem Praeparat von Prof. Kurz.

der Vena cava superior dextra im Gebiet des ursprünglichen Sinoatrialringes ein dichtes Geflechte von Reizleitungsfasern, das wohl dem Sinusknoten der Säugetiere entspricht und nicht mit dem Atrioventricularknoten zusammenhängt. Das Reizleitungssystem der Vögel zeigt eine Sonderentwicklung. „Am rechten Ostium befindet sich die Muskelklappe, die auf der Vorhofsfläche Vorhofsmuskulatur, auf der Kammerseite Kammermuskulatur besitzt; aber am freien Rand ist kein Uebergang zwischen beiden Muskulaturen vorhanden. Hier ist vielmehr der Rest des Atrioventricularinges gelegen. Die einzigen Brücken, die denkbar sind, gehen über den oberen Rand des Kammerseptums oder mit der Muskelklappe an das Kammerseptum, wie bei den Crocodiliern" (Benninghoff).

Schriftenverzeichnis.

Benninghoff, A.: Das Herz. Handbuch d. vergl. Anatomie der Wirbeltiere. Bd. VI, 1933.

Bronn's: Klassen und Ordnungen des Tierreiches. VI., 4. Vögel. 2 Bde. Leipzig und Heidelberg 1869—1887.

Hermkes, J.: Der Bau des Herzens von Mycteria senegalensis. 28 S. mit 8 Abb. Inaug.-Dissertation, Münster 1938, Prof. Kurz.

Jansen, L.: Der Bau des Herzens von Ciconia atra. 26 S. mit 9 Abb. Inaug.-Diss. Münster, 1938, Prof. Kurz.

Schrödter, R.: Untersuchungen zur Anatomie des Herzens der straußartigen Vögel. I. Das Herz von Rhea. 36 S. mit 10 Abb. Inaug.-Diss. Münster, 1937, Prof. Kurz.

Stresemann und Stolpe: Im Handbuch der Zoologie von Kückenthal.

Zum Schlusse möchte ich Herrn Professor Dr. Kurz für die Ueberlassung der Präparate und für die Unterstützung während der Arbeit meinen verbindlichsten Dank aussprechen.

Lebenslauf.

Ich, Rudolf Bracht, wurde am 30. März 1909 als Sohn des Kaufmanns Emil Bracht und seiner Ehefrau Maria, geb. Kerkeling, zu Münster in Westfalen geboren. Nach Besuch der Volksschule und des Städt. Realgymnasiums zu Münster bestand ich 1930 die Reifeprüfung. Alsdann wandte ich mich dem Studium der Medizin zu und bestand im September 1939 das medizinische Staatsexamen in Münster. Vom Juli 1937 bis September 1939 war ich unter Anleitung von Herrn Professor Dr. E. Kurz im anatomischen Institut der Universität Münster tätig, um das Herz des Casuars zu untersuchen.